

# بررسی بافت شناسی تأثیر لیزر کم توان GaAs بر سرعت و کیفیت تشکیل استخوان در Distraction Osteogenesis در خرگوش

دکتر سید مهدی قریشیان<sup>۱</sup>، دکتر پرویز دیهیمی\*<sup>۲</sup>، دکتر فرزاد فضیلت<sup>۲</sup>

## چکیده

**مقدمه:** اگر چه استخوان سازی کششی (Distraction osteogenesis) یک روش معجزه آسا در درمان بسیاری از ناهنجاری‌ها در ناحیه کرانیوفاشیال است، اما تحمل دستگاه های کششی (Distractor) برای بسیاری از بیماران طاقت فرسا و مشکل ساز می باشد. از این جهت لیزرهای کم توان در صورتی که قادر به افزایش سرعت استخوان سازی باشند، باعث کوتاه شدن دوره درمان و کاهش مشکلات بیماران خواهند شد. هدف از این بررسی تعیین تأثیر لیزر کم توان در تسریع تشکیل استخوان جدید و در نتیجه کوتاه نمودن دوره درمان و کاهش مشکلات دستگاه Distractor بود.

**مواد و روش‌ها:** در این مطالعه، پس از کورتیکوتومی، دستگاه‌های Distractor در ناحیه تنه فک پایین ۱۸ خرگوش سفید نیوزلندی قرار داده شدند و پس از پنج روز با سرعت یک میلی متر در روز برای مدت ۱۰ روز فعال گردیدند. به ۹ خرگوش، لیزر GaAs با توان ۲۰۰ میکرووات به مدت ۲۰ ثانیه در طی ۷ روز به صورت یک درمیان تابانده شد و ۹ خرگوش دیگر هیچ لیزری دریافت نکردند. سپس در روزهای ۱۰ و ۲۰ و ۴۰ در دوره تثبیت، خرگوش‌ها به نوبت قربانی شدند و نمونه‌های به دست آمده به وسیله اسکینینگ الکترون میکروسکوپ یا SEM (Scanning Electron Microscopy) و میکروسکوپ نوری تحت بررسی قرار گرفتند و توسط آزمون Mann-Whitney ارزیابی شدند.

**یافته‌ها:** در هر دو مطالعه SEM و میکروسکوپ نوری، در مرحله اول (روز دهم) در گروه لیزر سلول‌های فیبروبلاست و رشته‌های کلاژن با حجم و نظم بیشتری نسبت به گروه شاهد تشکیل شده بودند. در مرحله دوم (روز بیستم) در گروه لیزر علاوه بر بافت فیبروز، میزان استخوان جنینی (Woven) بیشتری نسبت به گروه شاهد تشکیل شده بود. اگر چه اختلاف آن‌ها معنی دار نبود و در واقع میزان اختلاف آن‌ها کمتر از مرحله اول بود. در مرحله سوم (روز چهارم) در هر دو گروه لیزر و شاهد، استخوان جنینی و استخوان تیغه‌ای دیده می شد ولی اختلاف واضحی بین دو گروه مشاهده نگردید و به نظر می رسد که تابش لیزر در مراحل اولیه کشش مؤثرتر از مراحل پایانی باشد.

**نتیجه گیری:** علت این حالت را شاید بتوان با وضعیت تغییرات pH در حالت اکسیداسیون و احیای سلول (Redox Regulation) توضیح داد؛ به این صورت که در مراحل اولیه که pH بافتی به دلیل تروما، در حدود احیاست، تابش لیزر مؤثرتر از مراحل پایانی که وضعیت pH بافتی متعادل تر است، می باشد. البته واضح است که برای یافتن بهترین نتیجه، نیاز به تحقیقات وسیعی از نظر پروتکل‌های Distraction و تابش لیزر احساس می شود.

**کلید واژه‌ها:** استخوان سازی کششی، لیزر GaAs، بافت شناسی، اسکینینگ الکترون میکروسکوپ، میکروسکوپ نوری.

\* دانشیار بخش آسیب شناسی دهان، فک و صورت، مرکز تحقیقات دکتر ترابی نژاد، دانشکده دندان پزشکی، دانشگاه علوم پزشکی اصفهان (مؤلف مسؤول)

deihimy@dent.mui.ac.ir

۱: استادیار بخش جراحی دهان، فک و صورت، مرکز تحقیقات دکتر ترابی نژاد، دانشکده دندان پزشکی، دانشگاه علوم پزشکی اصفهان

۲: جراح دهان، فک و صورت

این مقاله در تاریخ ۸۶/۱۰/۱ به دفتر مجله رسیده، در تاریخ ۸۶/۱۱/۲۳ اصلاح شده و در تاریخ ۸۶/۱۲/۵ تأیید گردیده است.

مجله دانشکده دندان پزشکی اصفهان  
۱۳۸۷: ۴(۱): ۸ تا ۱۶

## مقدمه

امروزه لیزرهای بدون گرما یا کم توان در پزشکی کاربردهای روز افزونی پیدا کرده و اثرات بیولوژیک آن‌ها به طور کامل شناخته شده‌اند. آنچه هنوز به طور کامل مشخص نشده است مناسب‌ترین دوز، شدت، فواصل تابش و جزئیات زنجیره پیچیده مکانیسم اثر لیزرهاست [۱، ۲].

همچنین هنوز اطمینان کافی در مورد طول موج مناسب برای بعضی از مقاصد وجود ندارد و اثرات پالس‌ها و فرکانس‌های مختلف در کاربردهای گوناگون همچنان ناشناخته مانده است [۳-۱].

به‌طور کلی به هنگام پرتودهی نور لیزر بر بافت بیولوژیک، ممکن است ساز و کارهای بر هم‌کنش متفاوتی روی دهد. علاوه بر پارامترهای لیزر، مشخصه‌های ویژه بافت نیز در تعیین نوع بر هم‌کنش سهیم هستند. پارامترهایی که مربوط به پرتودهی لیزر هستند، عبارتند از طول موج، زمان پرتودهی، چگالی انرژی، انرژی باریکه لیزر، چگالی توان و اندازه نقطه کانونی. در بین پارامترهای فوق، زمان پرتودهی یک مشخصه کلیدی به شمار می‌آید که در انتخاب نوع آثار بر هم‌کنشی نقش ویژه‌ای را داراست. خواص مهم نوری بافت نیز شامل ضرایب بازتاب، جذب و پراکندگی می‌باشند که با استفاده از ضرایب فوق، میزان کل تراگسیل (عبور) نور از بافت را در طول موج معینی تعیین می‌کنند. ویژگی‌های حرارتی بافت نظیر رسانش حرارتی و ظرفیت گرمایی نیز مطرح می‌باشد [۴-۶].

در دندان پزشکی استفاده از لیزر در درمان آفت‌های دهانی و بازسازی ضایعات پرودنتال و نیز جراحی دهان، فک و صورت توصیه شده است [۷-۱۱].

جراحی‌های ارتوگناتیک و تکنیک‌های بازسازی در ناحیه کرانیوفاشیال با وجود موفقیت، دارای محدودیت‌هایی نیز هستند. یکی از این محدودیت‌ها نیاز به کشش ناگهانی بافت نرم است. در بعضی از دفورمیتی‌های مادرزادی، حرکات اسکلتی مورد نیاز چنان زیاد است که بافت نرم اطراف قابلیت تطابق با وضعیت جدید را ندارد و در نتیجه باعث تغییرات مخرب برگشت به حالت قبل (Relapse) و نتایج ناکافی می‌شود. با وجود این محدودیت‌ها، روش‌های متعددی برای تصحیح دفورمیتی‌های شدید ناحیه سر و صورت در ابعاد مختلف پیشنهاد شده که یکی

از آن‌ها روش کشش متناوب استخوان است که به عنوان استخوان سازی کششی یا Distraction Osteogenesis (DO) شناخته می‌شود [۱۲].

DO یک فرآیند بیولوژیک در تشکیل استخوان جدید بین سطوح قطعات استخوانی است که با کشش فزاینده و آهسته آهسته انجام می‌شود. این فرآیند با اعمال نیروی کششی بین دو قطعه استخوان شروع می‌شود تا این‌که بافت‌های کالوس (Callus) تحت کشش قرار گیرند؛ این عمل در انتها باعث تحریک تشکیل استخوان موازی با جهت کشش می‌گردد. نکته مهم در این روش این است که نیروهای کششی وارده بر استخوان، باعث کشش در بافت‌های نرم اطراف هم می‌شوند که منجر به شروع تغییرات سازگار کننده بافت نرم می‌گردند؛ این روش در اصطلاح، هیستوژنز کششی (Distraction histogenesis) خوانده می‌شود [۱۳-۱۴].

تحت تأثیر نیروهای کششی اعمال شده به استخوان، هیستوژنز فعال در بافت‌های مختلف از قبیل لته، رگ‌های خونی، لیگامنت‌ها، غضروف، ماهیچه و اعصاب نیز اتفاق می‌افتد و همین تغییرات سازگار کننده در بافت نرم است که اجازه حرکات اسکلتی بزرگ را با حداقل میزان برگشت می‌دهد [۱۵].

بزرگ‌ترین پیشرفت در روش DO به وسیله یک ارتوپد روسی به نام Ilizarov ایجاد شد. بر اساس پژوهش‌های او که به عنوان اثرات ایلیزاروف معروف است، اول استرس کششی (Tension stress) باعث زایایی و رشد بافت‌ها می‌شود و سپس تغییر شکل استخوان‌ها و مفاصل که به خون‌رسانی و فشار وارده به استخوان بستگی دارد [۱۵].

MC Carthy اولین کسی بود که تکنیک DO را در ناحیه کرانیوفاشیال در دهه‌های اخیر به کار برد. پژوهش‌های متعدد نشان داد که کشش متناوب بین قطعات استخوانی استئوتومی شده در ناحیه‌ی کرانیوفاشیال، همانند استخوان‌های دراز، باعث تشکیل استخوان جدید موازی با محور کشش می‌شود و علاوه بر آن، کشش باعث تطابق بافت نرم اطراف با ابعاد جدید با همان عملکرد و بدون برگشت یا عود آن می‌گردد [۱۶، ۱۷].

از آن جایی که از یک طرف، DO یک ترمیم کننده استخوان دینامیک به حساب می‌آید و از طرف دیگر نگرنداری دستگاه در محل عمل جراحی، باید به صورت طولانی مدت

۱۸ خرگوش مذکور قرار داده شد و دستگاه پس از ۵ روز (دوره تأخیری) با سرعت یک میلی‌متر در روز (دوره فعالیت) برای مدت ۱۰ روز فعال شد. به ۹ خرگوش، لیزر GaAs با توان ۲۰۰ میکرووات و دانسیته ۳ ژول بر سانتی‌متر مربع از هر دو سمت باکال و لینگوال برای مدت ۲۰ ثانیه در طول ۷ روز، به صورت یک روز در میان تابانده شد و اولین دوز تابش لیزر پس از اتمام جراحی در همان روز بود [۵]. ۹ خرگوش دیگر که گروه شاهد را تشکیل می‌دادند، تحت تابش لیزر قرار نگرفتند.

در حدود روزهای پنجم و ششم فعال‌سازی دستگاه، به علت افزایش طول یک‌طرفه واضح ماندیبول، کراس‌بایت (Crossbite) در خرگوش‌ها مشاهده شد و این باعث عدم جفت‌شدن دندان‌های انسیزور خرگوش‌ها گردید. از آن جا که خرگوش یک حیوان جونده است و برای تغذیه به شدت به دندان‌های قدامی خود وابسته است، این مسأله می‌توانست باعث گرسنگی شدید و مرگ و میر در خرگوش‌ها شود. بنابراین برای برطرف کردن مشکل Malocclusion که باعث گرسنگی و سوء تغذیه (Malnutrition) می‌شد (این دو مسأله هم باعث اختلال در ترمیم و تشکیل استخوان می‌شود)، به خرگوش‌ها با لوله دهانی معده‌ای (Orogastric tube) یک مخلوط غذایی که شامل پروتئین و اسیدهای آمینه ضروری، ویتامین‌ها و الکترولیت‌های لازم بود، روزی ۲ بار خوراندند.

دستگاه Distractor برای حیوانات مورد آزمایش، به نسبت غیرقابل تحمل بود و در مدت زمان انجام مطالعه، ۴ خرگوش دچار مشکلاتی از قبیل شل شدن دستگاه (۱ مورد)، عفونت ناحیه عمل (۲ مورد) و شکستن دستگاه (۱ مورد) شدند که از روند تحقیق خارج و موارد دیگری جایگزین شدند. سپس در روزهای ۱۰، ۲۰ و ۴۰ در دوره تثبیت (Consolidation period) از هر گروه در هر نوبت ۳ خرگوش قربانی شدند و بیوپسی در سه نوبت در روزهای ۱۰، ۲۰ و ۴۰ به عمل آمد؛ نمونه‌های به‌دست آمده، پس از طی مراحل آماده‌سازی توسط میکروسکوپ الکترونی (SEM) و میکروسکوپ نوری بررسی شدند و توسط آزمون Mann-Whitney ارزیابی شدند. آماده سازی نمونه‌ها جهت SEM طی مراحل زیر انجام گرفت:

۱. ثبوت (Fixation) نمونه‌ها توسط گلو تارالدئید؛

باشد تا بلوغ استخوان تازه تشکیل شده، تکمیل گردد و میزان برگشت به حداقل ممکن برسد، تحمل دستگاه برای بیمار با مشکلاتی مانند استرس‌های روانی و ذهنی، شانس بروز عفونت، مشکل در فعالیت‌های فیزیکی و شکستن دستگاه همراه است. در صورتی که لیزر کم‌توان GaAs بتواند در ضمن روند DO سرعت تشکیل و بلوغ استخوان را افزایش دهد، مشکلاتی که گریبان‌گیر این بیماران است کاهش خواهد یافت.

در اکثر طول موج‌های لیزر بررسی شده، اثر روی بازسازی (Regeneration) استخوان مشاهده شده است ولی مانند همیشه باید عمق نفوذ لیزر را در نظر داشت. برای رسیدن به این هدف، تابش‌های متعدد مورد نیاز است تا فرآیند تشکیل استخوان ادامه یابد و تنها یک تابش مؤثر واقع نمی‌شود. پروتکل پیشنهادی به طور معمول ۳ تا ۴ تابش در هر هفته برای دو هفته است. به نظر می‌رسد که تابش می‌تواند باعث تنظیم و تعدیل حیاتی (Biomodulation) در سلول‌های مزانشیمی تمایز نیافته، تبدیل آن‌ها به استئوبلاست و استئوسیت شود [۱۸].

ضرورت انجام این تحقیق، نیاز به افزایش قدرت استخوان‌سازی در روند ترمیم در DO است تا بتوان عوارض ناشی از دستگاه کششی (Distractor) را کاهش داد. بنابراین هدف از این بررسی، تعیین تأثیر لیزر کم توان در تسریع تشکیل استخوان جدید و در نتیجه کوتاه نمودن دوره درمان و کاهش مشکلات دستگاه Distractor بود.

## مواد و روش‌ها

این بررسی، یک مطالعه تجربی-آزمایشگاهی (بنیادی - کاربردی) و با استفاده از حیوانات آزمایشگاهی بود که در سال ۱۳۸۵ در مرکز تحقیقات پروفیسور ترابی‌نژاد دانشکده دندان‌پزشکی دانشگاه علوم پزشکی اصفهان انجام شد. جامعه آماری ۱۸ خرگوش نر از نژاد سفید نیوزلندی و معیارهای ورود به مطالعه سالم بودن آن‌ها از نظر پزشکی و نداشتن ناهنجاری فکی بود. قبل از عمل جراحی، واکسیناسیون و آنتی‌بیوتیک‌تراپی به شکل پروفیلاکسی با پنی‌سیلین انجام شد. در این مطالعه، بعد از کورتیکوتومی (Corticotomy)، دستگاه Distractor در ناحیه تنه فک پایین و در سمت چپ

۲. ثبوت بعدی (Post fixation) به وسیله تتروکسید اسمیوم؛  
۳- شستشو در بافر فسفات؛ ۴. دهیدارته کردن در الکل‌های ۲۵٪، ۷۰٪، ۹۵٪ و ۱۰۰٪؛ ۵. خشک کردن نمونه‌ها با تکنیک Freeze dry/Critical point dry.

پس از درجه‌بندی موارد به دست آمده از SEM و میکروسکوپ نوری، اطلاعات خام به وسیله آزمون Mann-Whitney مورد تجزیه و تحلیل آماری قرار گرفت.

### یافته‌ها

پس از اتمام مراحل درمانی در دو گروه لیزر و شاهد، اختلافی به صورت کلینیکی مشاهده نشد و مواردی که تحت تابش قرار گرفته بودند از موارد گروه شاهد قابل تشخیص نبود.

#### بررسی میکروسکوپ الکترونی (SEM)

در مقایسه دو گروه لیزر و گروه شاهد در روز دهم مرحله تثبیت یا Consolidation (مرحله اول قربانی)، حجم فیبرهای کلاژن تولید شده در گروه در معرض تابش لیزر GaAs قرار گرفته به وضوح بیشتر بود. در حالی که در گروه لیزر، شبکه بسیار درهم پیچیده و متراکمی از فیبرهای کلاژن مشاهده شد، در گروه شاهد فقط فیبروبلاست‌های در حال تشکیل کلاژن و فیبرهای کلاژن در حال تشکیل شبکه دیده شدند.

در روز بیستم مرحله تثبیت (مرحله دوم قربانی)، در هر دو گروه شاهد و لیزر شبکه کلاژنی و مراکز متعدد استخوانی شدن مشاهده شد ولی با اختلافی اندک، مراکز و حجم استخوانی شدن (Ossification) در گروه لیزر بیشتر از گروه شاهد بود.

در روز چهارم مرحله تثبیت (مرحله سوم قربانی)، اختلاف واضحی بین دو گروه لیزر و شاهد مشاهده نگردید. در تصاویر به دست آمده از هر دو گروه، توده‌های وسیع رسوبات استخوانی که روی بستر کلاژنی تشکیل شده بود، دیده شد و این توده‌ها سلول‌های استئوبلاست را نیز محصور کرده بود (شکل ۱ و ۲).

در تصاویر مشخص است که در هر دو گروه لیزر و شاهد، توده‌های وسیع رسوبات استخوانی که روی بستر کلاژنی تشکیل شده‌اند، دیده می‌شوند.

#### بررسی هیستولوژیک با میکروسکوپ نوری

در بررسی هیستولوژیک، معیارهای مقایسه (که همگی از نوع کیفی هستند) عبارت بودند از حجم رشته‌های کلاژن تولید شده، نسبت سلول‌های فیبروبلاست به حجم رشته‌های کلاژن تولید شده، نظم و توزیع رشته‌های کلاژن تولید شده و فیبروبلاست‌ها، حجم و درجه بلوغ غضروف هیالین، حجم و

پس از انجام این مراحل، چون نمونه‌ها نباید هیچ‌گونه رطوبتی دریافت نمایند، تا انجام مراحل بعدی در دسیکاتور نگهداری شدند. کلیه مراحل فوق در بخش آسیب شناسی دهان دانشکده دندان پزشکی دانشگاه علوم پزشکی اصفهان انجام گرفت.

در مرحله بعد، نمونه‌ها توسط چسب کانادابالزام روی پایه‌های مخصوص جهت پوشش لایه طلا (Coating) چسبانده شدند و سپس در دستگاه Coating، تحت پوشش طلا قرار گرفتند. این مرحله در آزمایشگاه میکروسکوپ الکترونی دانشکده مهندسی مواد دانشگاه صنعتی اصفهان انجام گرفت و سپس نمونه‌ها با بزرگ‌نمایی ۱۵۰۰ در SEM مورد بررسی قرار گرفتند.

نمونه‌های میکروسکوپ نوری پس از آب‌گیری در الکل‌های صعودی ۷۵٪، ۸۵٪، ۹۵٪ و ۱۰۰٪ با گزلیل شفاف‌سازی شدند و پس از آغشته شدن با پارافین، بلوک‌بندی گردیدند؛ سپس مراحل برش و رنگ‌آمیزی هماتوکسیلین-آئوزین انجام گردید و نمونه‌ها با میکروسکوپ نوری با بزرگ‌نمایی ۱۰۰ و ۴۰۰ مورد بررسی قرار گرفتند.

مبنای درجه‌بندی (Ranking) در بررسی هیستولوژیک، میزان رشته‌های کلاژن، جهت (Orientation) و توازی این رشته‌ها و نیز میزان استخوان‌سازی (که از میزان Woven bone و Lamellar bone تشکیل شده نتیجه‌گیری شد) بود. برای هر مورد سه سطح کیفی کم، متوسط و زیاد در نظر گرفته شد که به ترتیب با اعداد ۱، ۲ و ۳ جهت بررسی آماری کدگذاری شد.

مبنای درجه‌بندی در بررسی SEM نیز تعداد سلول‌های فیبروبلاست و حجم رشته‌های کلاژن و تعداد حجم مراکز استخوان‌سازی در یک کادر SEM بود که همانند بررسی هیستولوژیک با سه سطح کیفی کم، متوسط و زیاد در نظر گرفته شد و به ترتیب با اعداد ۱، ۲ و ۳ برای بررسی آماری کدگذاری شد.



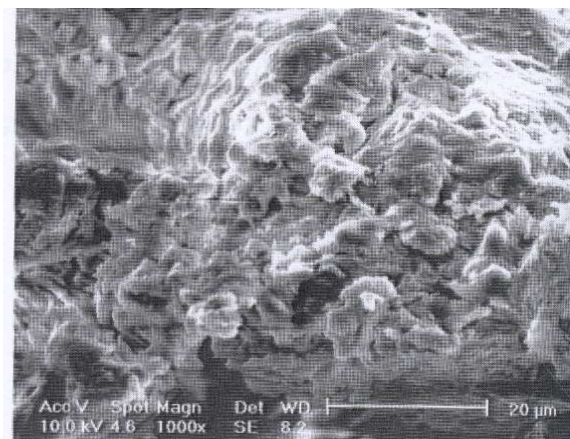
شده نسبت به تعداد سلول‌های فیبروبلاست کمتر بود و علاوه بر این، رشته‌های کلاژن از نظم و توازی کمتری نیز نسبت به گروه لیزر برخوردار بودند و در هر دو گروه حجم استخوان Woven بسیار کم و استخوان Lamellar بسیار اندک بود.

در روز بیستم مرحله تثبیت (دومین مرحله قربانی)، در گروه لیزر فیبرهای کلاژن و فیبروبلاست‌ها چندان دیده نمی‌شدند یا حجم بسیار کمی داشتند و جای خود را به سلول‌های کندروپلاست در حال بلوغ داده بودند؛ به صورتی که در نواحی نزدیک‌تر به مرکز کشش، سلول‌های جوان‌تر با هسته‌های بازوفیل‌تر و لاکونا‌های بزرگ‌تر دیده می‌شدند و به تدریج با نزدیک‌تر شدن به کناره‌ها، به فرم سلول‌های استئوبلاست جوان که در لاکونا‌های کوچک‌تری محصور شده بودند و در حال ترشح مواد معدنی و تولید استخوان جوان بودند، تغییر می‌کردند. در این مرحله حجم استخوان Woven و Lamellar بیشتر از مرحله اول بود، در حالی که در گروه شاهد هنوز رشته‌های کلاژن و فیبروبلاست‌های فراوان دیده می‌شدند و استخوان Woven بسیار اندک قابل تشخیص بود. البته حجم رشته‌های کلاژن نسبت به گروه شاهد مرحله اول بیشتر شده بود.


در روز چهل‌م مرحله تثبیت (سومین مرحله قربانی)، در هر دو گروه لیزر و شاهد، بیشتر استخوان‌های Lamellar و به میزان کمتری استخوان Woven در حال بلوغ دیده می‌شد. اگر چه حجم، درجه استخوان‌سازی، استخوان Lamellar و نظم تیغه‌های استخوانی در گروه لیزر کمی بیشتر از گروه شاهد بود ولی این اختلاف در بین دو گروه چندان واضح و مشخص نبود و هر دو گروه تقریباً مشابه بودند (تصاویر ۳ تا ۶).

به طور کلی با در نظر گرفتن دو روش بررسی (SEM و Mann-Whitney) و با استفاده از آزمون یک‌دیگر هر دو روش یافته‌های مشابهی داشتند و نتایج یکدیگر را تا حدود زیادی تأیید می‌کردند. در مجموع با کنار هم گذاشتن یافته‌های هر دو روش بررسی، چنین به نظر می‌آید که در مراحل اولیه روند تشکیل استخوان در Distraction osteogenesis تابش لیزر باعث افزایش قابل توجه تعداد و سرعت فعالیت سلول‌های شرکت کننده در روند تولید استخوان نسبت به گروه شاهد می‌شود و اختلاف

درجه بلوغ استخوان جینی یا درهم بافته (Woven) ایجاد شده و در نهایت حجم و درجه بلوغ استخوان تیغه‌ای (Lamellar) تولید شده.



شکل ۱. گروه شاهد



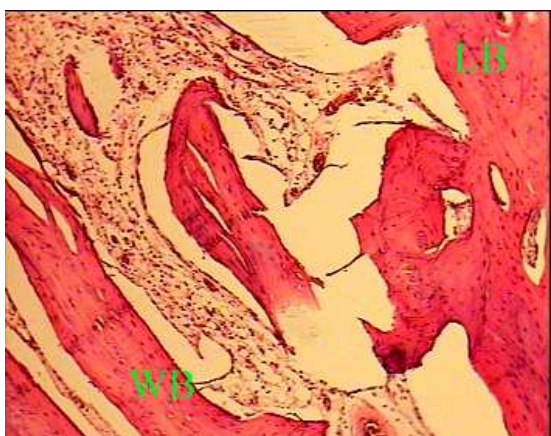
شکل ۲. گروه لیزر

ریشه دندان مولر اول حیوان که بسیار نزدیک به خط کورتیکوتومی و محل کشش (Distraction) بود در اکثر نمونه‌ها دیده شد.

در روز دهم مرحله تثبیت (اولین مرحله قربانی)، در گروه لیزر حجم وسیعی از رشته‌های کلاژن تولید شده که با نمای بسیار زیبایی به صورت موازی با محور کشش نظم یافته بودند، مشاهده شدند و نسبت حجم کلاژن تولید شده به سلول‌ها بسیار زیاد بود، در صورتی که در گروه شاهد حجم کلاژن تولید

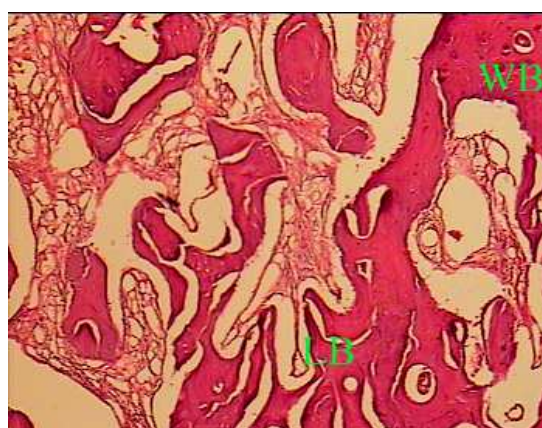
معنی داری را ایجاد می کند ( $p \text{ value} = 0/043$ ) (جدول ۱)؛ ولی هرچه از زمان مرحله تثبیت بگذرد این اختلاف کمتر می شود، به صورتی که هر چند در مرحله دوم باز هم سرعت رشد و فعالیت سلول های گروه لیزر بیشتر از گروه شاهد است ولی میزان این اختلاف به نسبت مرحله اول کمتر است و معنی دار نمی باشد ( $p \text{ value} = 0/105$ ) (جدول ۲)؛ این روند کماکان ادامه می یابد تا جایی که در مرحله سوم و روزهای آخر

مطالعه اختلاف دو گروه لیزر و شاهد معنی دار نیست ( $p \text{ value} = 0/346$ ) (جدول ۳). البته باید به این نکته اشاره داشت که نتایج به دست آمده با SEM تفاوتی را بین مرحله اول و دوم بین دو گروه لیزر و شاهد نشان نمی دهد، اگر چه تفاوت نزدیک به معنی دار می باشد ( $p \text{ value} = 0/068$ ) اما در مرحله سوم با توجه به  $p \text{ value} = 0/317$  تفاوت باز هم معنی دار نیست.



شکل ۴. بزرگنمایی ۱۰۰ گروه لیزر

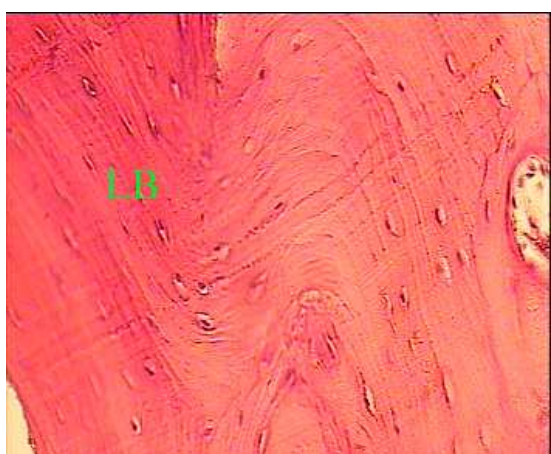تشکیل استخوان جنینی و تیغه ای در یک زمینه فیبروزه



شکل ۳. بزرگنمایی ۱۰۰ گروه شاهد

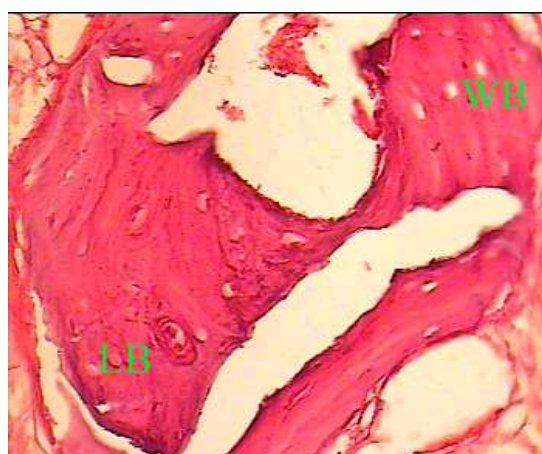
تشکیل استخوان جنینی و تیغه ای در یک زمینه فیبروزه

Woven bone = WB و Lamellar bone = LB



شکل ۶. بزرگنمایی ۴۰۰ گروه لیزر

تشکیل استخوان تیغه ای



شکل ۵. بزرگنمایی ۴۰۰ گروه شاهد

تشکیل استخوان تیغه ای و جنینی

Woven bone = WB و Lamellar bone = LB

جدول ۱. مقایسه آماری دو گروه شاهد و لیزر در مرحله اول به تفکیک هیستولوژی و SEM

	هیستولوژی		SEM	
	Mean rank	Median	Mean rank	Median
گروه لیزر	۵	۴	۴/۸۳	۳
گروه شاهد	۲	۱	۲/۱۷	۱
	p value = ۰/۰۴۳		p value = ۰/۰۶۸	

GaAs در روند تشکیل استخوان در Mid palatal suture در [۱۸]expansion، تحقیق Hagiwara و همکار با عنوان بررسی تحریک الکتریکی در روند تشکیل استخوان در Distraction osteogenesis [۱۹]، پژوهش Lizarelli با عنوان بررسی اثر لیزر GaAs بر روند تشکیل استخوان در پیوند استخوان جهت افزایش ارتفاع ریح آلوتول [۲۰] و نیز تحقیق Kucerova و همکاران با عنوان بررسی لیزر درمانی کم توان پس از کشیدن دندان مولر [۲۱].

نتایج حاصل از این مطالعه و پژوهش‌های مشابه را شاید بتوان به وسیله مکانیسم تنظیم اکسیداسیون و احیای سلولی (Redox Regulation) توضیح داد [۲۲، ۲۳]. شواهد روز افزون نشان می‌دهد وضعیت اکسیداسیون و احیای داخل سلول، فعالیت‌های متعدد درون سلول را تحت کنترل دارد. استرس‌های اکسیداتیو وارده به سلول می‌توانند باعث پاسخ‌های مثبت مانند تکثیر یا فعال‌سازی و یا پاسخ‌های منفی مانند کنترل رشد یا مرگ سلولی شوند. وضعیت Redox داخل سلولی از طریق مولکول‌هایی مانند Thioredoxin (TRX)، یون سوپر اکسید ( $O_2^-$ ) و اکسید نیتروژن (No) تنظیم می‌شود. این کنترل مولکولی چنان نقش مهمی را در تنظیم فعالیت‌های سلول بازی می‌کند که تحقیقات اخیر پایه بیومولکولی بسیاری از فعالیت‌های فیزیولوژیک بدن و حتی بسیاری از بیماری‌ها

در کل با توجه به جداول فوق مشخص می‌گردد که در مرحله اول درمان از نظر میکروسکوپ نوری تفاوت دو گروه معنی‌دار بود (p value = ۰/۰۴۳) ولی در مراحل بعدی تفاوت آشکار و معنی‌داری بین دو گروه مشاهده نمی‌شود؛ با میکروسکوپ الکترونی در هیچ‌یک از سه مرحله تفاوت آشکار و معنی‌داری بین دو گروه مشاهده نمی‌شود، اگر چه در مراحل اول و دوم اختلاف آن‌ها نزدیک به معنی‌دار بوده است (p value = ۰/۰۶۸) اما در مرحله سوم، تفاوت به هیچ وجه معنی‌دار نیست (p value = ۰/۳۱۷).

## بحث

بر اساس یافته‌های به دست آمده، می‌توان چنین نتیجه‌گیری کرد که لیزر در روند تشکیل استخوان در استخوان سازی کششی در مرحله اولیه مؤثرتر است ولی به تدریج این تأثیر کم‌رنگ می‌شود، به طوری که در نهایت اثر واضحی بر روند حجم و کیفیت استخوان تولید شده ندارد.

نتیجه تحقیق حاضر با نتایج به دست آمده در پژوهش‌های مشابه که برای بررسی اثر لیزرهای کم توان یا روش‌های دیگر بر افزایش سرعت تشکیل استخوان در حال ترمیم به صورت دینامیک انجام شد، همخوانی دارد؛ برخی از این پژوهش‌ها عبارتست از پژوهش Satio و همکار با عنوان بررسی اثر لیزر

جدول ۲. مقایسه آماری دو گروه شاهد و لیزر در مرحله دوم به تفکیک هیستولوژی و SEM

	هیستولوژی		SEM	
	Mean rank	Median	Mean rank	Median
گروه لیزر	۴/۶۷	۴	۴/۸۳	۳
گروه شاهد	۲/۳۳	۳	۲/۱۷	۱
	p value = ۰/۱۰۵		p value = ۰/۰۶۸	



جدول ۳. مقایسه آماری دو گروه شاهد و لیزر در مرحله سوم به تفکیک هیستولوژی و SEM

	هیستولوژی		SEM	
	Mean rank	Median	Mean rank	Median
گروه لیزر	۴/۱۷	۵	۴	۳
گروه شاهد	۲/۸۳	۴	۳	۳
	p value = ۰/۳۴۶		p value = ۰/۳۱۷	

تابانده شد، پس اثرات افزایشنده لیزر در مرحله اولیه بررسی (روز دهم) را می‌توان بدین صورت توجیه کرد؛ به تدریج که وضعیت Redox سلولی و بافتی در روزهای بعد متعادل‌تر و پایدارتر می‌شود، حساسیت سلول‌ها به لیزر نیز کاهش می‌یابد؛ کما این که در مرحله دوم بررسی (روز بیستم) اختلاف دو گروه لیزر و کنترل کمتر و در مرحله سوم بررسی (روز چهلیم) به علت این که سلول‌ها در وضعیت Redox به نسبت پایدار و متعادل قرار دارند، اختلاف دو گروه به حداقل می‌رسد و تقریباً غیرقابل تشخیص و از لحاظ آماری نیز بی‌معنی می‌شود.

### نتیجه‌گیری

یافته‌های تحقیق حاضر نشان می‌دهد که تابش لیزر GaAs به صورت متناوب (F.W.) و با توان ۲۰۰ میکرووات و با دوز ۳ ژول بر سانتی‌متر مربع باعث افزایش سرعت استخوان‌سازی در مراحل اولیه فاز تثبیت می‌شود و در مراحل نهایی‌تر چندان مؤثر نیست. این که آیا این موضوع می‌تواند اهمیت کلینیکی داشته باشد و در کوتاه کردن مدت زمان نگهداری دستگاه به صورت کلینیکی نیز مؤثر باشد، نیاز به تحقیقات دیگری دارد. در پایان توصیه می‌شود بررسی‌های بعدی با تعداد نمونه‌ی بیشتری انجام شود تا بتوان راجع به نتایج به دست آمده با قاطعیت بیشتری اظهار نظر نمود.

مانند آرتريت روماتوئید، عفونت HIV، تنگی نفس خواب، نئوپلاسم‌ها و بدخیمی‌ها را با این مکانیسم توجیه می‌کنند.

چنانچه به نظر می‌آید و دیگر محققان از جمله Lizarelli نیز به آن معتقد هستند، اثر لیزرهای کم‌توان در فرایند ترمیم یا تشکیل استخوان درست در زمان صدمه بافتی قابل توجه است و اثر مشخص لیزر را در زمانی می‌توانیم به‌وضوح ببینیم که نور لیزر درست بعد از ترومای بافتی تابانده شود، چون در این زمان بیشترین حساسیت بافت به لیزر وجود دارد. این وضعیت را می‌توان چنین توضیح داد که در زمان ترومای بافتی به علت التهابی که متعاقب آن به وجود می‌آید، pH بافت و سلول افزایش می‌یابد و وضعیت Redox سلولی به سمت احیاء تمایل پیدا می‌کند. در این زمان سلول به محرک‌های خارجی از جمله نور لیزر، نسبت به وضعیت‌های متعادل‌تر از نظر Redox حساس‌تر است، چون تغییرات Redox به سمت احیاء، میتوژنیک و ملازم تحریک است. بر عکس، وقتی پتانسیل اکسیداسیون - احیاء (Redox) در حدود مطلوب (Optimal) باشد، پاسخ سلولی نسبت به تابش وجود ندارد یا ضعیف خواهد بود [۲۰، ۲۲، ۲۳].

در مطالعه حاضر، چنانکه در فصل مواد و روش‌ها نیز آورده شد، اولین دوز تابش لیزر پس از اتمام جراحی در همان روز

### References

1. Tuner J, Hode L. The laser therapy handbook. 1<sup>st</sup> ed. Grängsberg Sweden: Prima books; 2004. p. 1-24.
2. Niemz M. Laser-tissue interaction-fundamentals and application. Trans Parvin P. 1<sup>st</sup> ed. Tehran: Amir-kabir University publications; 2002. p. 65-209.
3. Majdabadi A. Basics of medical lasers. 1<sup>st</sup> ed. Tehran: Gostaresh publications; 2002. p. 1-44.
4. Lehnert MW. Lasers in medicine and dentistry. Northwest Dent 1996; 75(1): 17-22.
5. Moritz A. Oral laser application. 1<sup>st</sup> ed. Berlin: Quintessenz verlags-GmbH; 2006. p. 1-55.



6. Pascu ML. Laser physics. In: Simunovic Z. Lasers in medicine and dentistry. 1<sup>st</sup> ed. Zagreb: Vita graf; 2000. p. 14-70.
7. Fekrazad R, Jaefari S. Study of effects of Nd-yag laser in treatment of oral aphtous [Thesis for General dentistry]. Tehran: Tehran University of Medical Sciences; 1996.
8. Fekrazad R, Atabaki M. Study of effect of Ga As laser in reconstruction of periodontal lesions in dog. [Thesis for Speciality of Periodontics]. Isfahan: Isfahan University of Medical Sciences; 2003.
9. Nagasawa A. Application of low level laser therapy (LLLT) in dentistry. In: Low Reactive laser therapy-practical application. 1<sup>st</sup> ed. Hoboken: John Wiley & Sons; 1991. p. 7-85.
10. Nagasawa A, Negishi A, Kato K. Clinical application of laser therapy in dental and oral surgery in the Urawa clinic. Laser therapy 1991; 3(3): 119-22.
11. Catone GA, Alling CC. Laser applications in oral and maxillofacial surgery. Philadelphia: W.B. Saunders Co; 1997. p. 25-45.
12. Samchukov ML, Cherkasin AM, Cope JB. Distraction osteogenesis: History and biologic basis of new bone formation. In: Lunch SE, Genco RJ, Marx RE. Tissue engineering applications in maxillofacial surgery and periodontics. 1<sup>st</sup> ed. Carol Stream: Quintessence publishing Co. Inc; 1998. p. 131-46.
13. Samchukov ML, Cope JB, Cherkasin AM. Craniofacial distraction osteogenesis. St. Louis; Mosby Co; 2001. p. 1 - 32.
14. Cope JB, Samchukov ML, Cherkashin AM, Wolford LM, Franco P. Biomechanics of mandibular distractor orientation: an animal model analysis. J Oral Maxillofac Surg 1999; 57(8): 952-62.
15. Shevtsov VI, Asonova SN, Naumov AD, Gordievskikh NI, Kuznetsova LS, Erofeev SA. Comparative morphofunctional investigation of vascular pool of the muscles of the elongated extremity using different distractional regimens. Chir Organi Mov 2000; 85(1): 11-22.
16. McCarthy JG, Stelnicki EJ, Mehrara BJ, Longaker MT. Distraction osteogenesis of the craniofacial skeleton. Plast Reconstr Surg 2001; 107(7): 1812-27.
17. Cope JB, Samchukov ML. Regenerate bone formation and remodeling during mandibular osteodistraction. Angle Orthod 2000; 70(2): 99-111.
18. Saito S, Shimizu N. Stimulatory effects of low-power laser irradiation on bone regeneration in midpalatal suture during expansion in the rat. Am J Orthod Dentofacial Orthop 1997; 111(5): 525-32.
19. Hagiwara T, Bell WH. Effect of electrical stimulation on mandibular distraction osteogenesis. J Craniomaxillofac Surg 2000; 28(1): 12-9.
20. Lizarelli RFZ, Lamano-Carvalho TL, Brentagi LG. Histometrical evaluation of the healing of the dental alveolus in rat after irradiation with a low powered Ga/As laser. Proceedings of SPIE 1999-Link; 24-25 January 1999. San Jose CA, USA. p. 49-56.
21. Kucerova H, Dostalova T, Himmlova L, Bartova J, Mazanek J. Low-level laser therapy after molar extraction. J Clin Laser Med Surg 2000; 18(6): 309-15.
22. Nakamura H, Nakamura K, Yodoi J. Redox regulation of cellular activation. Annu Rev Immunol 1997; 15: 351-69.
23. Kwon YW, Masutani H, Nakamura H, Ishii Y, Yodoi J. Redox regulation of cell growth and cell death. Biol Chem 2003; 384(7): 991-6.

## Histological study of effect of low level laser GaAs on rate and quality of bone formation in distraction osteogenesis in rabbit

Mehdi Ghoreishian, Parviz Deihimi<sup>\*</sup>, Farzad Fazilat

### Abstract

**Introduction:** Although distraction osteogenesis is a surprising modality in treatment of many of deformities in craniofacial region, but often tolerance of distractor devices is hard and problematic for many of patients. If low level lasers can increase rate of ossification, cause shortening of treatment duration, and cause lessening of problems of patients. Therefore, purpose of this study was determination of effectiveness of low level laser in acceleration of new bone formation and consequently shortening of treatment period and decrease of problems of distractor device.

**Materials and Method:** In this study, after corticotomy, distractor devices were placed in mandibular body of 18 white zelianian rabbits and after 5 days, were activated at a rate of 1mm/day for 10 days. 9 rabbits were exposed to 7 doses of GaAs laser with power of 200  $\mu$ w every other day and other 9 rabbits received no laser. Then, the rabbits were periodically sacrificed in the 10<sup>th</sup>, 20<sup>th</sup> and 40<sup>th</sup> days of consolidation period and obtained samples were studied by scanning electron microscopy and light microscopy and then analyzed by Mann-Whitney method ( $\alpha = 0.05$ ).

**Results:** In SEM and histological examinations, the amount and orientation of fibroblasts and fibrous tissue in the 10<sup>th</sup> day was greater in laser group than in control group. In the 20<sup>th</sup> day, in addition to fibrous tissue, the amount of woven bone was greater in laser group than that in control group but the degree of their difference wasn't significant and really was smaller as compared with the 10<sup>th</sup> day. In the 40<sup>th</sup> days in each of two groups of laser and control, woven and lamellar bone were seen but no significant difference of new bone formation was found in the laser group as compared with control group. It appears that laser radiation in initial stages of distraction is more effective than end stages.

**Conclusion:** Probably PH changes in cell oxidation and reduction (Redox regulation) is an etiologic factor in incidence of this process; as though in initial stages that PH of tissue is in reduction limit because of trauma, radiation is more effective than late stages that PH of tissue is more stable. For the best result, it is necessary extensive researches about distraction protocol and laser radiation.

**Key Words:** Distraction osteogenesis, GaAs laser, histology, scanning electron microscopy, light microscopy.

**Received:** 22 Dec, 2007    **Accepted:** 24 Feb, 2008

**Address:** Associate Professor, Department of Oral and Maxillofacial Pathology and Torabinejad Dental Research Center, School of Dentistry, Isfahan University of Medical Sciences, Isfahan, Iran.

**E-mail:** Deihimy@dnt.mui.ac.ir

Journal of Isfahan Dental School 2008; 4(1).