

Use of CO₂ Laser in Treatment of Oral Irritation Fibroma Adjacent to Implant: A Case Report

Abdolrahim Davari¹ 

Farzad Ziaei² 

1. Professor, Department of Operative and Aesthetic Dentistry, Member of Social Determinant of Oral Health Research Center, Shahid Sadoughi University of Medical Sciences, Yazd, Iran.

2. **Corresponding Author:** Postgraduate Student, Department of Prosthodontics, Shahid Sadoughi University of Medical Sciences, Yazd, Iran.

Email: ziaefarzad@gmail.com

Abstract

Introduction: Nowadays laser can be used in many dental procedures. Some of the advantages of laser surgery in oral soft tissue lesions treatment are: reduced need to use local anesthesia, minimal bleeding, faster healing and reduced risk of post-operative complications. Due to above reasons laser was used for treatment of this irritation fibroma case.

Case Report: In this case report an irritation fibroma lesion in a 54 year old female was removed by CO₂ laser surgery and the rate and quality of healing and patient's relief levels have been evaluated.

Key words: Irritation fibroma, CO₂ laser.

Received: 27.08.2021


Revised: 24.11.2021


Accepted: 28.12.2021

How to cite: Davari A, Ziaei F. Use of CO₂ Laser in Treatment of Oral Irritation Fibroma Adjacent to Implant: A Case Report. J Isfahan Dent Sch 2022; 18(1): 107-12.

کاربرد لیزر CO₂ در درمان فیبرومای تحریکی دهان در مجاورت با ایمپلنت: گزارش مورد

۱. استاد، گروه دندان پزشکی ترمیمی و زیبایی، عضو مرکز تحقیقات بهداشت دهان، دانشگاه علوم پزشکی شهید صدوقی یزد، یزد، ایران.
 ۲. نویسنده مسؤل: دستیار تخصصی، گروه پروتزیهای دندانی، دانشگاه علوم پزشکی شهید صدوقی یزد، یزد، ایران.
 Email: ziaefarзад@gmail.com

عبدالرحیم داوری^۱ 

فرزاد ضیائی^۲ 

چکیده

مقدمه: امروزه از لیزر در بسیاری از اعمال دندان پزشکی استفاده می‌شود. برخی مزیت‌های درمان ضایعات بافت نرم دهان شامل کاهش نیاز به بی‌حسی موضعی، خون‌ریزی حداقل، ترمیم سریع و کاهش عوارض پس از جراحی می‌باشد. به این دلایل برای درمان این ضایعه‌ی فیبرومای تحریکی از لیزر استفاده گردید.

گزارش مورد: در این مطالعه، ضایعه‌ی فیبرومای تحریکی در یک خانم ۵۴ ساله به وسیله‌ی جراحی با لیزر CO₂ درمان شد و روند جراحی لیزر، ترمیم و راحتی بیمار مورد بررسی قرار گرفت.

کلید واژه‌ها: لیزر CO₂، ضایعه‌ی فیبرومای تحریکی.

تاریخ پذیرش: ۱۴۰۰/۱۰/۷

تاریخ اصلاح: ۱۴۰۰/۹/۳

تاریخ ارسال: ۱۴۰۰/۶/۵

استناد به مقاله: داوری عبدالرحیم، ضیائی فرزاد. کاربرد لیزر CO₂ در درمان فیبرومای تحریکی دهان در مجاورت با ایمپلنت: گزارش مورد. مجله دانشکده دندان پزشکی اصفهان. ۱۴۰۱؛ ۱۸(۱): ۱۰۷-۱۱۲.

مقدمه

واژه‌ی فیبرومای تحریکی برای توضیح گستره‌ی وسیعی از افزایش رشد‌های معمول که در مخاط دهان اتفاق می‌افتد به کار می‌رود که از لحاظ بافت‌شناسی نمایان‌گر بافت فیبروزه‌ی التهابی و نسج گرانولاسیون است.

اندازه‌ی این توده‌های هایپرپلاستیک واکنشی، ممکن است بزرگ یا کوچک باشد که این بستگی به میزان وجود یک یا بیشتر از اجزای واکنش‌های التهابی و شدت پاسخ‌های ترمیمی دارد. بعضی از آن‌ها به طور عمده دارای افزایش رشد اپیتلیالی همراه با مقدار اندکی استرومای بافت همبندی می‌باشند، بقیه فیبروماتوز بوده و همراه با پوشش اپیتلیومی نازکی هستند که ممکن است نمای آژیوماتوز، دسموپلاستیک (کلاژنه) یا فیبروبلاستیک را نشان دهد. در بسیاری از ضایعات با برش‌های مختلف ممکن است الگوهای بافت‌شناسی متفاوتی وجود داشته باشد. بعضی از هایپرپلازی‌های التهابی مانند بافت اسکار بالغ هستند و با گذشت زمان دارای عروق خونی کمتر (کم‌رنگ‌تر و کمتر شکننده) و کلاژن بیشتر (سخت‌تر و کوچک‌تر) می‌شوند. بعضی دیگر، توانایی تکثیر بالایی برای رشد آگروفیتیک را نشان می‌دهند مگر این‌که با جراحی خارج گردند. این تنوعات بافت‌شناسی در گستره‌ی وسیعی از مشخصات بالینی منعکس شده و تحت عنوان هایپرپلازی‌های التهابی یا فیبرومای تحریکی نامیده می‌شود. علل اتیولوژیک مهم برای این ضایعات به طور عمده شامل آسیب ناشی از دنچرهای نامناسب، فضای ناکافی زیر بار آوردنچر، جرم، اورهنگک ترمیم‌های دندان‌ی، زخم‌های حاد و مزمن ناشی از گازگرفتگی و یا دندان‌های شکسته می‌باشد. بیشتر این ضایعات به صورت محیطی در سطح مخاط دهان اتفاق می‌افتند، جایی که عوامل محرک بسیار شایع است و بنابراین آن‌ها عاملی برای آسیب مداوم ناشی از جویدن می‌باشند. نمای کلینیکی این توده‌ها به صورت طیفی از تورم، زخم و ضایعات ارغوانی یا قرمز در اثر دیلاتاسیون عروق ظاهر شده، آگروادهای التهابی حاد و مزمن و آبسه‌های موضعی را نشان می‌دهند.

خوردگی استخوان کورتیکال زیرین به ندرت همراه با هایپرپلازی‌های التهابی محیطی اتفاق می‌افتد. اگر این حالت پدیدار شود، باید به ضایعات حاد یا حتی بدخیمی‌ها مظنون شد. اگر عوامل محرک مزمن در زمانی که ضایعه برداشته می‌شود حذف شوند، موارد بسیاری از هایپرپلازی‌های التهابی عود نمی‌کنند که این امر تأییدی بر ماهیت خوش‌خیم این ضایعات است.

روش استاندارد درمان فیبرومای تحریکی شامل برش و خارج‌سازی بافت هایپرپلاستیک و به دنبال آن در بسیاری از موارد حذف بخشی از استخوان زیرین و بستن زخم به وسیله‌ی فلب می‌باشد (۱).

پس از این‌که در سال ۱۹۶۰ Maiman اولین لیزر را اختراع کرد، با فاصله‌ی ۴ سال، Palat لیزر CO₂ را ساخت و معرفی کرد. این لیزر جدید برای اولین بار در دندان‌پزشکی توسط Loben و همکاران مورد استفاده قرار گرفت و برای درمان ضایعات دهانی غیر اپولی فرم مناسب ارزیابی شد (۲، ۳).

پراکندگی نور در بافت نرم برای طول موج لیزرهای Er: YAG و CO₂ ناچیز است که همین مسأله این لیزرها را برای لایه‌برداری، برش و خارج کردن بافت نرم مناسب می‌کند. همچنین طبق مطالعات انجام شده، لیزر CO₂ در کواگولیشن و حفظ هموستاز، ۱۰ برابر مؤثرتر از لیزر Er: YAG عمل می‌کند (۴).

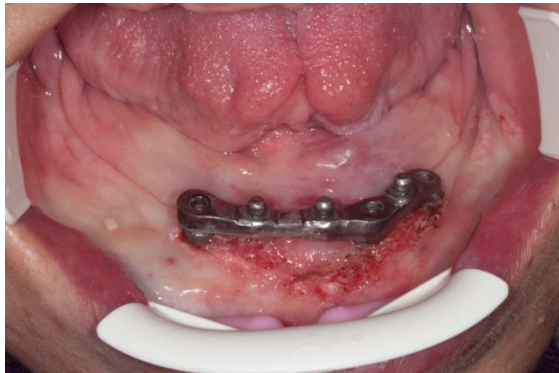مطالعات موجود در مورد استفاده از لیزر CO₂ برای درمان فیبرومای تحریکی محدود به چند مطالعه‌ی گزارش‌شده مورد و تعداد کمی مطالعه‌ی گزارش‌شده می‌باشد.

هدف از ارائه‌ی این گزارش مورد این بود که آیا می‌توان از لیزر CO₂ برای درمان فیبرومای تحریکی دهان در یک جلسه بدون این‌که عود ضایعه رخ دهد یا خیر استفاده کرد.

شرح مورد

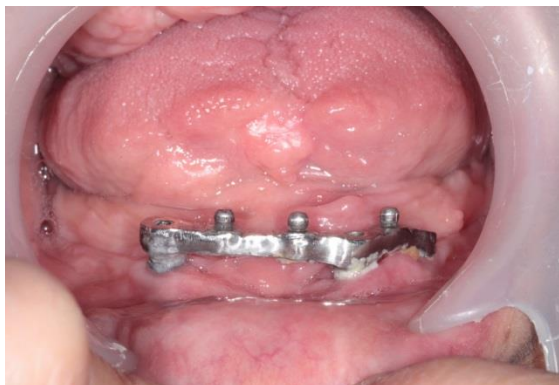
این مطالعه‌ی توصیفی در اردیبهشت ماه سال ۱۴۰۰ در دانشکده‌ی دندان‌پزشکی دانشگاه علوم پزشکی شهید صدوقی یزد انجام شد.

روی هم اورلپ می‌شدند. از یک گاز آغشته به سالین برای پاک کردن بقایای اپی‌تلیالی استفاده شد تا از کربنیزه شدن بافت پرهیز کنیم و دید محل، بهتر شود تا عمق اعمال لیزر را تشخیص دهیم. این فرایند چند مرتبه تکرار شد تا به عمق مطلوب برسیم (شکل ۲).



شکل ۲: نمای ضایعه، بلافاصله پس از جراحی لیزر CO₂

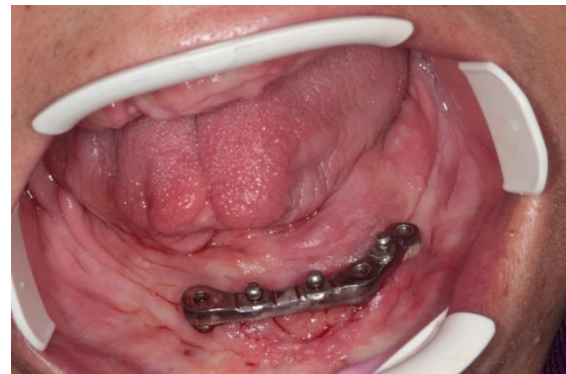بعد از انجام جراحی لیزر، به زخم اجازه داده شد تا به صورت ثانویه ترمیم پیدا کند و از هیچ‌گونه پانسمان پوشاننده‌ای استفاده نشد. هیچ‌گونه دارو یا دهانشویه‌ای برای بیمار تجویز نشد. بعد از ۴ هفته ترمیم مناسبی صورت گرفت و درمان پروتزی شروع شد (شکل ۳).



شکل ۳: نمای ضایعه، ۴ هفته پس از جراحی لیزر CO₂

بیمار هیچ‌گونه درد، تورم یا هر گونه عارضه‌ای بعد از درمان گزارش نکرد. به علت فضای کم اینتراکلوزال جهت جلوگیری از عود ضایعه، طرح بار با اتچمنت تکی لوکتور

بیمار یک خانم ۵۴ ساله دارای اوردنچر فک پایین با شکایت لقی، عدم امکان رعایت بهداشت و بوی بد دهان به بخش پروتز دانشکده‌ی دندان‌پزشکی یزد ارجاع داده شد. بیمار فاقد هرگونه بیماری سیستمیک بود و هیچ‌گونه دارویی مصرف نمی‌کرد. در معاینه‌ی داخل دهانی، فیبرومای تحریکی اطراف ایمپلنت‌ها و زیر بار اوردنچر به علت طراحی نامناسب بار و فاصله‌ی کم بار با ریج بیمار مشهود بود. در برخی نواحی دیگر هم به علت تطابق نامناسب پروتز با ریج بیمار بافت فیروز تشکیل شده بود که در معاینه مشاهده گردید (شکل ۱).



شکل ۱: نمای اولیه‌ی ضایعه، قبل از جراحی لیزر CO₂

بنابر شرایط حساس ناحیه و خواست بیمار، جراحی حذف فیبرومای تحریکی به وسیله‌ی لیزر CO₂ (D.S.E DS- 40UB, Seoul, Korea) (nm۱۰۶۰۰) برنامه‌ریزی و از بیمار رضایت گرفته شد.

برداشت فیبرومای تحریکی تحت بی‌حسی موضعی (2% lidocaine with 1:100,000 epinephrine) با لیزر CO₂ (D.S.E DS- 40UB, Seoul,) (nm۱۰۶۰۰) Korea) به صورت موج پیوسته با قدرت ۱۶ وات و pot size ۰/۲ میلی‌متر به صورت غیر تماسی و حالت غیر متمرکز با فاصله‌ی کانونی تقریبی ۱ اینچ از ناحیه‌ی هایپرپلاستیک انجام شد. در هنگام انجام کار ملاحظات ایمنی برای محافظت از بیمار، دستیار و اوپراتور لحاظ شد. حرکت هندپیس برس مانند رفت و برگشتی بود و لبه‌ها بر

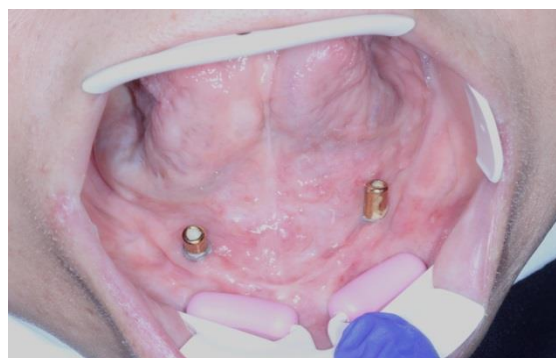در مطالعه‌ی Truschneegg و همکاران (۸)، میزان عود فیبرومای تحریکی پس از برداشت ضایعه به وسیله‌ی لیزر با روش معمول جراحی مورد مقایسه قرار گرفت. در این تحقیق، میزان عود پس از جراحی با لیزر بالاتر ارزیابی شد. علت احتمالی این موضوع می‌تواند دشواری تشخیص لایه‌ی سوپراپریوستال بافت فیروز از پریوست در جراحی لیزر باشد که احتمال باقی ماندن بافت بیمار را افزایش می‌دهد. در این پژوهش اشاره شده که بیشتر ضایعات راجعه در لینگوآل فک پایین قرار گرفته‌اند که این موضوع شاید به علت دشواری آناتومیک دسترسی به این ناحیه از فک پایین است. متأسفانه مطالعات کمی به بررسی جزئیات عود ضایعات جراحی شده با لیزر پرداختند و بررسی بیشتر در این زمینه ضروری به نظر می‌رسد.

در مطالعه‌ی مورد-شاهدی Vitruk و Levine (۹)، برداشت فیبرومای تحریکی به وسیله‌ی فیبر قابل انعطاف و طول موج ۱۰۶۰۰ نانومتر، لیزر CO₂ به عنوان یک روش با تهاجم حداقل، جراحی بدون بخیه و کاملاً قابل اتکا معرفی شد که در بسیاری از موارد به روش‌های جایگزین، برتری داشت. قابلیت برش ظریف، حداقل آسیب به بافت‌های اطراف، ناحیه‌ی جراحی تمیز و کاملاً بدون خون و درد حداقلی بعد از جراحی لیزر CO₂ را به عنوان یک راه‌حل عالی در جراحی حذف فیبرومای تحریکی مطرح می‌سازند. موارد ذکر شده در ترکیب با قابلیت برش لیزر در حالت بدون تماس، خطر عوارض پس از جراحی را به شدت کاهش می‌دهد.

در گزارش مورد بررسی شده در این مطالعه با توجه به مجاورت بافت فیروز با ایمپلنت و اهمیت حفظ سلامت بافت‌های اطراف و عمق وستیبول بیمار و همچنین حجم به نسبت بالای بافت اضافی با در نظر گرفتن مزایا و معایب لیزر CO₂ این سیستم جهت درمان بیمار انتخاب گردید و در پیگیری ۶ ماهه پس از ساخت بار و پروتز جدید هیچ‌گونه نشانه‌ای از عود ضایعه مشاهده نشد.

با در نظر گرفتن محدودیت‌های این مطالعه‌ی گزارش مورد و عدم امکان بررسی و کنترل تمامی عوامل تأثیرگذار

جایگزین شد. بعد از پیگیری ۶ ماهه، هیچ‌گونه علامتی از عود ضایعه مشهود نبود (شکل ۴).



شکل ۴: نمای ضایعه، ۶ ماه پس از جراحی لیزر CO₂

این مطالعه در کمیته‌ی اخلاق در پژوهش دانشگاه علوم پزشکی شهید صدوقی یزد در تاریخ ۱۴۰۱/۸/۲۶ با کد IR.SSU.REC.1400.168 به تصویب رسید.

بحث

با توجه به مطالعات انجام شده، تکنولوژی لیزر در حال تبدیل شدن به یک ابزار ضروری در جراحی دهان است. در بین سیستم‌های موجود لیزر، لیزر CO₂ به عنوان سیستمی کارآمد در درمان ضایعات بافت نرم دهان به شمار می‌رود. بر اساس این اطلاعات، لیزر CO₂ به خاطر عمق نفوذ کم، حداقل آسیب به بافت‌های اطراف، هموستاز عالی که دید خوب به ناحیه‌ی جراحی را فراهم می‌کند، ورم و اسکار حداقلی برای این مطالعه مناسب‌ترین سیستم ارزیابی شد. در کنار مزیت‌های ذکر شده باید به دوره‌ی ترمیم طولانی‌تر نسبت به سایر لیزرها به عنوان نقطه ضعف این سیستم اشاره کرد (۵، ۶).

در تئوری مجاز به استفاده از سیستم‌های دیگر لیزر هم بودیم ولی با وجود هموستاز عالی، لیزر Diode و Nd: YAG بسیار تهاجمی‌تر و همچنین سرعت لیزر Nd: YAG در لایه‌برداری بافت بسیار پایین‌تر از لیزر CO₂ است. لیزر Er: YAG هم با وجود برش مؤثر بافت، قابلیت محدودی در کوآگولیشن و هموستاز نشان داده است (۷).

نتیجه‌گیری

طبق نتایج این مطالعه، لیزر CO₂، روشی مؤثر با مزایایی فراوان جهت درمان فیرومای تحریکی در مخاط دهان می‌باشد.

جهت به دست آمدن یک نتیجه‌گیری جامع، بهتر است تحقیقات بیشتری با در نظر گرفتن تفکیک‌های نژادی، سیگاری یا غیر سیگاری بودن، با دندان یا بی‌دندان بودن و درمان لیزر یک جلسه‌ای یا چند جلسه‌ای با پیگیری بلندمدت انجام شود.

References

1. Glick M. *Burket's oral medicine*. 12th ed. Shelton, CT: PMPH USA; 2015.
2. Chaparro-Avendano AV, Berini-Aytes L, Gay-Escoda C. Peripheral giant cell granuloma. A report of five cases and review of the literature. *Med Oral Patol Oral Cir Bucal* 2005; 10(1): 53-7; 48-52.
3. Tamarit-Borras M, Delgado-Molina E, Berini-Aytés L, Gay-Escoda C. Removal of hyperplastic lesions of the oral cavity. A retrospective study of 128 cases. *Med Oral Patol Oral Cir Bucal* 2005; 10(2): 151-62.
4. Jacques SL. Optical properties of biological tissues :a review. *Phys Med Biol* 2013; 58(11): R37-61.
5. Sulieman M. An overview of the use of lasers in general dental practice: 2. Laser wavelengths, soft and hard tissue clinical applications. *Dent Update* 2005; 32(5): 286-8, 291-4, 296.
6. Asnaashari M, Zadsirjan S. Application of laser in oral surgery. *J Lasers Med Sci* 2014; 5(3): 97-107.
7. Strauss RA, Guttenberg SA. Lasers in oral and maxillofacial surgery. *Oral Maxillofac Surg Clin North Am* 2004; 16(2): xi-xii.
8. Truschneegg A, Acham S, Kqiku L, Jakse N, Beham A. Minimally invasive excision of epulides with a CO₂ laser: A retrospective study of 90 patients. *Photomed Laser Surg* 2017; 35(9): 472-8.
9. Levine R, Vitruk P. Laser-assisted removal of irritation fibroma. *Global Laser Oral Health* 2014.