

بررسی تنوعات مورفولوژی زائده Uncinate استخوان اتموئید با استفاده از تصاویر CBCT

۱: دستیار تخصصی، گروه رادیولوژی دهان، فک و صورت، دانشکده‌ی دندان پزشکی، دانشگاه آزاد اسلامی واحد اصفهان (خوراسگان)، اصفهان، ایران.
 ۲: نویسنده مسؤل: استادیار، گروه رادیولوژی دهان، فک و صورت، دانشکده‌ی دندان پزشکی، دانشگاه آزاد اسلامی واحد اصفهان (خوراسگان)، اصفهان، ایران. Email: mazi.mokh@yahoo.com
 ۳: استادیار، گروه جراحی دهان، فک و صورت، دانشکده‌ی دندان پزشکی، دانشگاه آزاد اسلامی واحد اصفهان (خوراسگان)، اصفهان، ایران.

مازیار مختار^۱
 شهاب اعتمادی بروجنی^۲
 بهنام خرمی^۳

چکیده

مقدمه: زائده‌ی uncinate لندمارک کلیدی است که در آغاز جراحی اندوسکوپیک سینوس خارج می‌شود و همچنین نقش مهمی در تهویه‌ی مئتوس میانی و سینوس‌ها دارد. هدف از این مطالعه، مشاهده و طبقه‌بندی تنوعات آناتومیکی زائده‌ی uncinate با استفاده از تصاویر بازسازی شده‌ی مولتی پلنار توموگرافی کامپیوتری با اشعه‌ی مخروطی CBCT (Cone beam computed tomography) می‌باشد.

مواد و روش‌ها: در این مطالعه‌ی توصیفی-تحلیلی از نوع مقطعی، تصاویر توموگرافی کامپیوتری با اشعه‌ی ایکس مخروطی از ناحیه‌ی پاراناژال ۱۲۰ بیمار (۶۳ نفر مرد و ۵۷ نفر زن با سن بالاتر از ۱۸ سال) بررسی شدند. اتصال فوقانی زائده‌ی uncinate مشاهده و بر اساس طبقه‌بندی لندزبرگ و فریدمن دسته‌بندی صورت گرفت. میزان نوماتیزاسیون و انحراف به سمت کف اوربیت زائده‌ی uncinate نیز بررسی گردید. نتایج با استفاده از آزمون Chi-Square و محاسبه‌ی ضریب کاپا ارزیابی شد ($\alpha = 0/05$).

یافته‌ها: عدم اتصال آن یا نوع blunt از بالاترین شیوع یعنی ۴۰/۴ درصد برخوردار بود. بعد از آن به ترتیب اتصال به سلول اگرنازی (type 2) با ۳۳/۳ درصد و اتصال به لامینا پاپیراسه (type 1) با ۱۲/۵ درصد شیوع داشتند. اتصال زائده‌ی uncinate به شاخک میانی (type 6) ۴/۵ درصد و اتصال به قاعده‌ی جمجمه (type 5) ۴/۱ درصد شیوع داشت. دو شاخه شدن زائده‌ی uncinate و اتصال همزمان آن به لامینا پاپیراسه و محل اتصال شاخک میانی و صفحه‌ی غربالی (type 3)، ۲/۹ درصد شیوع داشت و اتصال به محل اتصال شاخک میانی و صفحه‌ی غربالی (type 4) از کمترین شیوع یعنی ۱/۶ درصد برخوردار بود. اتصال به ریم تحتانی اوربیت نیز، ۲/۹ درصد شیوع داشت. میزان هوادار شدن زائده‌ی uncinate نیز ۷ درصد به دست آمد. در ۳ درصد از موارد نیز سینوس ماگزیلاری atelectasis و هیپوپلاستیک مشاهده شد.

نتیجه‌گیری: ارزیابی تنوعات آناتومیک زائده‌ی uncinate و میزان هوادار شدن آن پیش از عمل جراحی، در جلوگیری از صدمه به ساختار اطراف در حین جراحی نقش بسیار مهمی دارد.

کلید واژه‌ها: زائده‌ی آنسینیت، سی‌تی‌اسکن با اشعه‌ی مخروطی، سینوس ماگزیلاری atelectasis.

تاریخ پذیرش: ۹۶/۳/۱۳

تاریخ اصلاح: ۹۶/۱/۲۸

تاریخ ارسال: ۹۵/۱۰/۷

استناد به مقاله: مختار مازیار، اعتمادی بروجنی شهاب، خرمی بهنام. بررسی تنوعات مورفولوژی زائده‌ی Uncinate استخوان اتموئید با استفاده از تصاویر CBCT. مجله دانشکده دندان پزشکی اصفهان. ۱۳۹۶: ۱۳(۴): ۴۰۳-۴۱۲.

مقدمه

زائدهی uncinate، یک زائدهی استخوانی برگی شکل است که به قلاب شباهت دارد. جهت گیری آن تقریباً ساژیتال است و از ناحیهی قدامی- فوقانی به خلفی- تحتانی کشیده شده است (۱). دیوارهی طرفی بینی، از کمپلکس استئومئاتال تشکیل شده که در میان ساختارهای آناتومیک ثابت، یعنی زائدهی uncinate و بولا اتموئیداليس قرار دارد (۲). زائدهی uncinate مهمترین لندمارک دیوارهی طرفی بینی در طی جراحی آندوسکوپیک آندونازال است (۳). بنابراین کسب درک واضحی از آناتومی آن برای رادیولوژیست‌هایی که تصاویر ناحیهی سینونزال را بررسی می‌کنند، از اهمیت بسیار بالایی برخوردار است. زائدهی uncinate معمولاً در ناحیهی قدامی- فوقانی در زیر اگرنازی به دیوارهی خارجی بینی می‌رسد (۴).

در حین جراحی‌های آندوسکوپیک سینوس، فوقانی‌ترین قسمت زائدهی uncinate نقطه‌ی کوری برای جراحان می‌باشد (۲). همه‌ی موارد سینوزیت مزمن با تنوعات آناتومیکی ناحیهی استئومئاتال، مرتبط است. بنابراین، حین تشخیص و درمان سینوزیت مزمن، باید توجه کافی به این ناحیه برای کشف هرگونه تنوعات آناتومیک انجام داد. تشخیص تنوعات آناتومیک زائدهی uncinate قبل از جراحی، از وارد آوردن صدمه به مجرای اشکی، دیوارهی مدیال اوربیت، سرخرگ اسفنوپالاتین و ... جلوگیری می‌کند و بنابراین از نظر جراحی بسیار مهم است (۵، ۶).

سینوس ماگزیلاری atelectasis و انوفتالموس، حالت نادری است که معمولاً به شکل انوفتالموس ناگهانی بدون علائم تظاهر می‌یابد. این بیماران اغلب در ابتدا با شکایت زیبایی یا مشکلات بینایی به چشم پزشک یا پزشک عمومی مراجعه می‌نمایند. بررسی‌های رادیوگرافیک در این بیماران آتلکتنازی و آپک شدن یک طرفه‌ی سینوس ماگزیلاری را به همراه اتساع فضای اوربیت نشان می‌دهد (۵، ۱۰-۷).

تنوعات زائدهی uncinate مانند هیپوپلازی یا آپلازی معمولاً به همراه هیپوپلازی سینوس ماگزیلاری رخ می‌دهد.

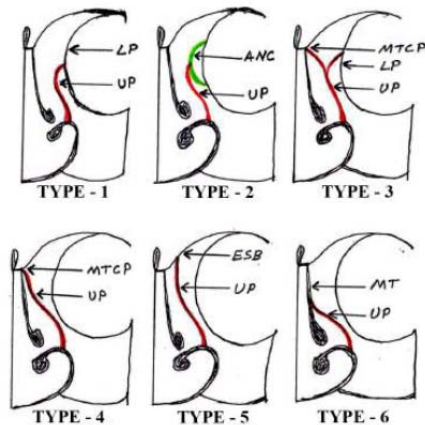
در این حالت سینوس ماگزیلاری، به شکل شکاف مانند دیده می‌شود و زائدهی uncinate نیز در همان طرف غایب است یا به سمت کف اوربیت قوس برداشته است (۱۱).

اسکن توموگرافی کامپیوتری (CT) (Computed Tomography) روش انتخابی برای بررسی سینوس‌های پارانازال است و پلن کروئال پلن ارجح است که کمپلکس استئومئاتال را به خوبی به نمایش می‌گذارد. (CBCT) (Cone beam computed tomography) یک پیشرفت در زمینه‌ی تصویربرداری توموگرافی کامپیوتری (CT) است که به عنوان تکنیک کراس سکشنال با دوز کم برای بررسی ساختارهای استخوانی سر و گردن معرفی می‌شود. تصاویر با رزولوشن فضایی بالا را می‌توان با دوز کمتر بیمار به دست آورد (۱۲).

در بررسی تنوعات آناتومیک زائدهی uncinate در سینوزیت مزمن توسط تولی و همکاران (۱۳)، در ۷۰ درصد موارد، نوع تیپیک اتصال فوقانی زائده دیده شد و هوادار شدن زائدهی uncinate هم در ۴ درصد موارد مشاهده گردید و نوع I (خم شدن فوقانی‌ترین قسمت زائده به سمت لترال و اتصال به لامینا پاپیراسه) شایع‌ترین نوع در همه‌ی گروه‌های سنی و هر دو جنس زن و مرد بود و ارتباط معنی‌داری میان نوع I اتصال فوقانی و جنس مرد وجود داشت. در مطالعه‌ی کومار و همکاران (۱۴) بیشترین شیوع در بین انواع اتصال فوقانی زائدهی uncinate، مربوط به نوع دوم یعنی اتصال به سلول اگرنازی بود، در ۱۱ درصد موارد، اتصالی در قسمت فوقانی مشاهده نشد (نوع Blunt). زائدهی uncinate در ۱۷ درصد موارد هوادار شده بود که از این تعداد، ۴۵/۵ درصد به صورت یک طرفه و ۵۴/۵ درصد به صورت دوطرفه بودند.

هدف از این مطالعه، ارزیابی تنوعات آناتومیکی زائدهی uncinate با استفاده از CBCT بود تا شیوع انواع مورفولوژی آن و نوماتیزاسیون این زائده و نیز ارتباط این متغیرها با جنس بررسی گردد. بر اساس فرضیه‌ی صفر، بین انواع مورفولوژی و نوماتیزاسیون زائدهی uncinate و جنس ارتباطی وجود ندارد.

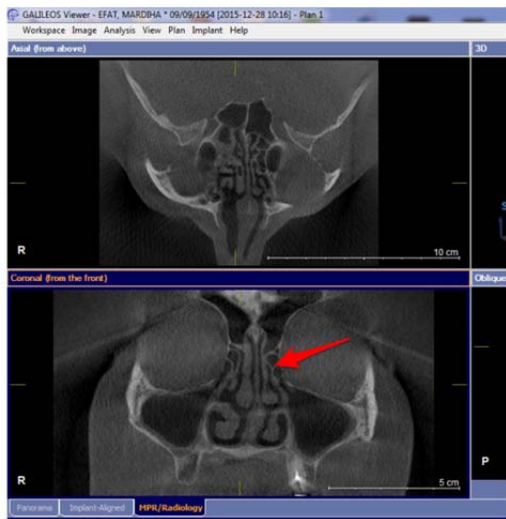
مواد و روش‌ها



شکل ۱: طبقه‌بندی لندزبرگ و فریدمن

نوع ۱) اتصال به لامینا پایراسه LP (Lamina papyracea)

نوع ۲) اتصال به دیواره‌ی خلفی سلول ANC (Agger nasi cell) (شکل ۲)



شکل ۲: اتصال زائدهی uncinate به agger nasi (type 2)

نوع ۳) اتصال به لامینا پایراسه و محل اتصال کونکای میانی به صفحه‌ی غربالی MTCP-LP (Middle turbinate cribriform plate-lamina papyracea)

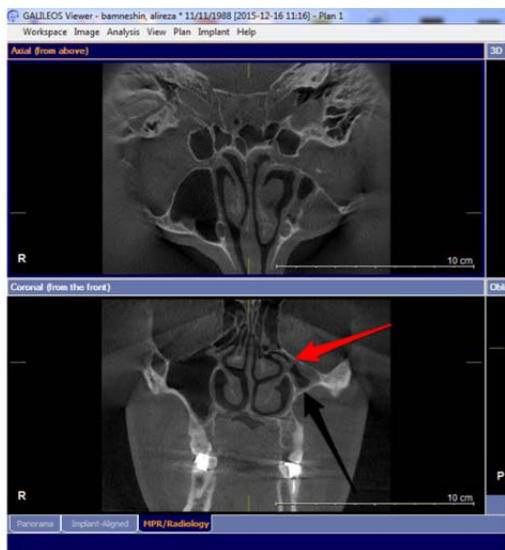
نوع ۴) اتصال به محل اتصال کونکای میانی و صفحه‌ی غربالی MTCP (Middle turbinate cribriform plate)

نوع ۵) اتصال به قاعده‌ی جمجمه‌ی اتموئیدال ESB (Ethmoid skull base) (شکل ۳)

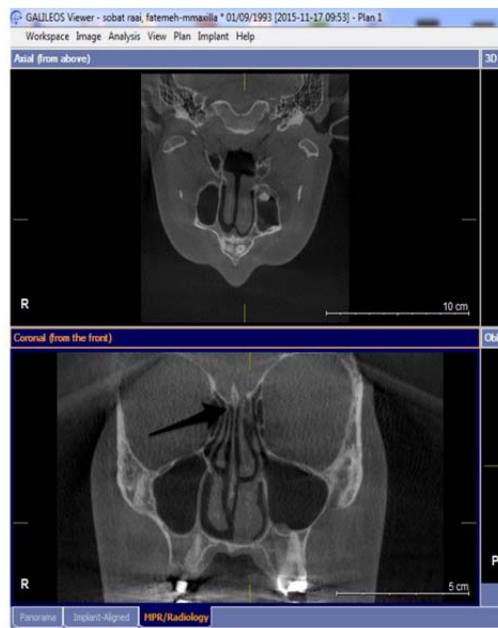
این مطالعه‌ی توصیفی- تحلیلی از نوع مقطعی، بر روی سمت راست و چپ تصاویر CBCT از ۱۲۰ بیمار (۵۷ زن و ۶۳ مرد)، بالای ۱۸ سال مراجعه کننده به بخش تخصصی رادیولوژی دهان، فک و صورت دانشگاه آزاد اسلامی واحد اصفهان (خوراسگان) انجام گرفت. این تصاویر با دستگاه رادیوگرافی CBCT (Sirona- GALILEOS Germany) و با دکتور image intensifier با شرایط اکسپوژر ۸۵ کیلوولت و ۵-۷ میلی‌آمپر با رزولوشن بالا و اشعه‌ی مخروطی با زاویه‌ی ۲۴ درجه، به دست آمدند. داده‌ها در نرم‌افزار SIDEXSIS که جهت افزودن توانایی برای دستیابی به بازسازی سه بعدی، با نرم‌افزار GALAXIS REKO Software ارتقا یافته است، مورد بررسی و مشاهده قرار گرفتند. تصاویر CBCT با کیفیت خوب و تصاویری که زائدهی uncinated را در بر گرفته بود، انتخاب شدند و تصاویر CBCT بیماران با تاریخچه‌ی جراحی سینونزال، کارسینوما، تروما و پولیپ‌های گسترده و سینوزیت فارچی مهاجم از مطالعه خارج شدند.

در هر اسکن، مشاهده از قدامی‌ترین نقطه‌ی پلن کروئال شروع می‌شد و ساختارها به صورت دو طرفه توسط حرکت دادن علامت (+) روی صفحه‌ی نمایش به وسیله‌ی موس کامپیوتر بررسی می‌شدند. معمولاً با بزرگنمایی ۲:۱ تصویر واضحی حاصل می‌شد. سطح اتصال تحتانی زائدهی uncinate در پلن کروئال توسط علامت (+) مشخص و علامت‌گذاری می‌شد، سپس با چرخش اسکرول موس کامپیوتر در پلن آگزیال به آرامی و با دقت به سمت عقب و جلو در سطح نقطه‌ی علامت‌گذاری شده و با مشاهده‌ی قسمت فوقانی ظریف زائدهی uncinate در پلن کروئال، محل اتصال فوقانی آن ثبت می‌گردید (۱۵).

انواع اتصال فوقانی زائدهی uncinate در تصاویر مقاطع کروئال CBCT مشاهده شد و طبقه‌بندی بر اساس معیارهای فریدمن و لندزبرگ انجام گردید (شکل ۱).

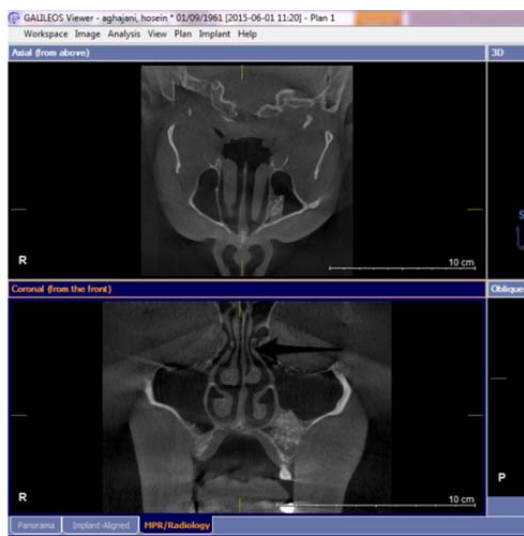


شکل ۵: هیپوپلازی سینوس ماگزیلاری (فلش سیاه) و اتصال زائدهی uncinate هیپوپلاستیک به کف چشم (فلش قرمز) (type 8)



شکل ۳: اتصال زائدهی uncinate به قاعدهی جمجمه (type 5)

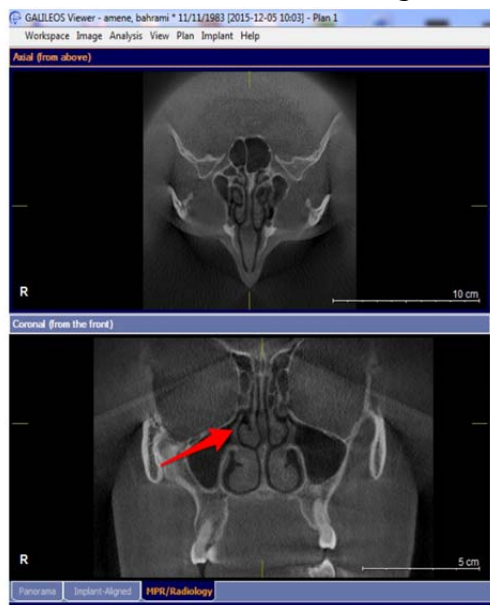
همچنین رابطه‌ی میان عدم اتصال (نوع Blunt) و آپک شدن سینوس (وجود سینوزیت) و نیز، وجود اتصال (سایر انواع به غیر از نوع Blunt) با آپک شدن سینوس ارزیابی شد. به علاوه، وجود یا نبود هوادار شدن یا نوماتیزاسیون زائدهی uncinate به طور همزمان مشاهده و گزارش گردید (شکل ۶).



شکل ۶: زائدهی uncinate هوادار شده (uncinate bulla)

داده‌های به دست آمده با آزمون آماری Chi Square و محاسبه‌ی ضریب کاپا و نرم‌افزار SPSS نسخه‌ی ۱۶

نوع ۶) اتصال به کونکای میانی (Middle MT) (turbinate) نوع ۷) شیوع زائدهی uncinate بدون اتصال فوقانی مشخص یا نوع Blunt (شکل ۴)



شکل ۴: نوع Blunt یا آزاد زائدهی uncinate (type 7)

نوع ۸) انحراف زائدهی uncinate به سمت لترال و به طرف ریم تحتانی اوربیت که با هیپوپلازی این زائده نیز همراه می‌باشد (شکل ۵).

درصد، زنان ۸۲/۵ درصد، سمت راست: مردان ۷۱/۴ درصد، زنان ۷۳/۷ درصد). بعد از آن به ترتیب درگیری سینوس ماگزایلا از نوع opacified و کمترین شیوع از نوع opacified + hypoplastic بود. با توجه به آنکه تفاوت در سمت راست و چپ در زن و مرد معنی دار نبود، بنابراین می توان شیوع کلی برای درگیری سینوس ماگزایلا را بیان نمود. ۷۵ درصد از ۲۴۰ سینوس تحت مطالعه درگیری نداشتند، ۲۲ درصد از آنها آپک شده بودند و تنها ۳ درصد از آنها هم آپک و هم هیپوپلاستیک بودند (جدول ۲).

جدول ۱: شیوع کلی انواع زائدهی uncinata

تعداد (درصد)	
۳۰ (۱۲/۵)	Type 1 (LP)
۸۰ (۳۳/۳)	Type 2 (ANC)
۷ (۲/۹)	Type 3 (MTCP+LP)
۴ (۱/۶)	Type 4 (MTCP)
۱۰ (۴/۱)	Type 5 (ESB)
۱۱ (۴/۵)	Type 6 (MT)
۹۷ (۴۰/۴)	Type 7 (Blunt)
۷ (۲/۹)	Type 8 (Inferior rim)
۲۴۰ (۱۰۰)	جمع

LP: (Lamina papyracea)
 ANC: (Agger nasi cell)
 MTCP+LP: (Middle turbinate cribriform plate+lamina papyracea)
 ESB: (Ethmoid skull base)
 MT: (Middle turbinate)

بحث

بر اساس نتایج مطالعه حاضر، بین انواع مورفولوژی و نوماتیزاسیون زائدهی uncinata و جنس، تفاوت معنی دار وجود نداشت، بنابراین فرضیه صفر پذیرفته می شود. انتهای زائدهی uncinata با ساختارهای استخوانی متفاوتی اتصال می یابد. طبقه بندی اتصال فوقانی زائدهی uncinata برای اولین بار توسط استمبرگر و پوساوز (۱۶) انجام شد. آنها در طبقه بندی خود سه نوع اتصال فوقانی را توصیف نمودند که شامل اتصال به لامینا پایراسه، قاعدهی جمجمه (skull base) و شاخک میانی بود.

(version 16, SPSS Inc., Chicago, IL) تجزیه و تحلیل شدند و سطح معنی داری $\alpha = 0/05$ در نظر گرفته شد.

یافته ها

در بررسی توزیع فراوانی هوادار شدن زائدهی استخوانی uncinata سمت راست و چپ در مردان و زنان، ۴/۸ درصد از زوائد uncinata سمت راست در مردان و ۱۲/۷ درصد از زوائد سمت چپ در مردان هوادار شده بود. در زنان نیز ۱/۸ درصد از زوائد سمت راست و ۸/۸ درصد از زوائد سمت چپ هوادار شده بودند که تفاوت آماری معنی داری بین دو گروه راست و چپ وجود نداشت ($p \text{ value} = 0/490$). با توجه به معنی دار نبودن این تفاوت، شیوع کلی ۷ درصد، برای هوادار شدن زائدهی uncinata اعلام شد.

بیشترین شیوع انواع زائدهی uncinata، سمت چپ در مردان type 2 (AN) با ۳۸/۱ درصد و کمترین type 3 (LP-MTCP) با ۱/۶ درصد می باشد و بیشترین شیوع در زنان type 7 (Blunt) با ۵۰/۹ درصد و کمترین شیوع type 4 (MTCP) با صفر درصد به دست آمد که تفاوت آماری معنی دار بین دو گروه وجود نداشت ($p \text{ value} = 0/195$).

بیشترین شیوع انواع زائدهی uncinata سمت راست در مردان type 2 (AN) با ۳۸/۱ درصد و کمترین (MTCP-LP) type 3 با صفر درصد می باشد و بیشترین شیوع در زنان type 7 (Blunt) با ۴۵/۶ درصد و کمترین type 4 (MTCP) با صفر درصد به دست آمد که تفاوت آماری معنی دار بین دو گروه راست و چپ وجود نداشت ($p \text{ value} = 0/218$).

با توجه به معنی دار نبودن تفاوت ها میان دو گروه در دو جنس ($p \text{ value} > 0/05$)، می توان شیوع کلی انواع تعریف شده از نحوه ی اتصال فوقانی زائدهی uncinata را در جدول ۱ خلاصه نمود.

در بررسی توزیع فراوانی درگیری سینوس ماگزایلا از لحاظ آپک بودن (ابتلا به سینوزیت) و یا هیپوپلاستیک و آپک بودن در سمت چپ و راست، بیشتر افراد بدون درگیری سینوس ماگزایلا بودند (سمت چپ: مردان ۷۳

جدول ۲: توزیع فراوانی درگیری سینوس ماگزایلا در سمت راست و چپ در هر دو جنس

سمت راست		سمت چپ		
مردان	زنان	مردان	زنان	
تعداد (درصد)	تعداد (درصد)	تعداد (درصد)	تعداد (درصد)	
۴۲ (۷۳/۷)	۴۵ (۷۱/۴)	۴۷ (۸۲/۵)	۴۶ (۷۳)	ندارد
۱۳ (۲۲/۸)	۱۶ (۲۵/۴)	۹ (۱۵/۸)	۱۵ (۲۳/۸)	Opacified
۲ (۳/۵)	۲ (۳/۲)	۱ (۱/۸)	۲ (۳/۲)	Opacified + hypoplastic

(6) یا محل اتصال شاخک میانی و صفحه‌ی غربالی (type 4) اتصال می‌یابد، بن‌بست فرونتال از طریق اینفاندیبولوم به مئاتوس میانی راه می‌یابد. بنابراین اتصال فوقانی زائده‌ی uncinata نه تنها حدود قدامی، خارجی و میانی بن‌بست فرونتال را مشخص می‌کند، بلکه الگوی درناژ سینوس‌ها را نیز توصیف می‌نماید (۱۷).

در این مطالعه، شیوع اتصال فوقانی زائده به ساختار لامینا پاپیراسه (type 1) ۱۲/۵ درصد و اتصال به سلول agger nasi (type 2)، ۳۳/۳ درصد بود.

تورگات و همکاران (۱۷) و ارکان و همکاران (۱۸) در مطالعه‌ی خود اتصال زائده‌ی uncinata به لامینا پاپیراسه و سلول اگرنازی (type 1, 2) را در یک گروه قرار دادند و شیوع آن در مطالعه‌ی تورگات و همکاران (۱۷) از بالاترین میزان یعنی ۶۳ درصد و در مطالعه‌ی ارکان و همکاران (۱۸) از ۶۲/۶ درصد شیوع برخوردار بود. اتصال به لامینا پاپیراسه در مطالعه‌ی تولی و همکاران (۱۳) بالاترین میزان یعنی ۷۹/۸ درصد بود و هیچ‌گونه اتصال به سلول agger nasi در مطالعه‌ی آنها یافت نشد. در پژوهش کریزسکی و همکاران (۱۹)، شیوع type 1 یعنی اتصال به لامینا پاپیراسه، ۱۷/۸۳ درصد و اتصال به agger nasi به علت تفاوت در نحوه‌ی طبقه‌بندی مشاهده نشد. لازم به ذکر است که در مطالعه‌ی آنها بیشترین شیوع متعلق به نوع ۵ یا اتصال به قاعده‌ی جمجمه (۱۲/۳۳) درصد بود. در حالی که در مطالعه‌ی کومار و همکاران (۱۴)، نوع ۱ از ۱۹ درصد و نوع ۲ از ۳۶ درصد (بیشترین میزان) شیوع برخوردار بودند.

در مطالعه‌ی آرامنی و همکاران (۲) نیز از همین طبقه‌بندی استفاده شد و اتصال فوقانی زائده‌ی uncinata را به سه دسته‌ی اتصال به لامینا پاپیراسه، قاعده‌ی جمجمه و شاخک میانی تقسیم نمودند. این در حالی است که آنها انحرافات زائده و هوادار شدن آن را به طور جداگانه طبقه‌بندی کردند (۲). طبقه‌بندی محل اتصال فوقانی زائده‌ی uncinata در مطالعه‌ی حاضر مشابه طبقه‌بندی لندزبرگ و فریدمن (۱۵) بود، با این تفاوت که علاوه بر ۶ نوع از انواع اتصالات زائده‌ی uncinata یک نوع Blunt (type 7) یا بدون اتصال هم در مطالعه‌ی حاضر به آنها اضافه شد که این مورد، به طور مشابه در مطالعه‌ی کومار و همکاران هم بررسی گردید (۱۴). علاوه بر این، شیوع اتصال زائده‌ی uncinata به ریم تحتانی اوربیت یا همان هیپوپلازی زائده نیز با عنوان type 8 مورد بررسی قرار گرفت.

به طور کلی ناحیه‌ی استئومئاتال بسیار مستعد تنوعات آناتومیک است که منجر به انسداد این ناحیه و ممانعت از درناژ موکوس و ایجاد رینوسینوزیت مزمن می‌گردد. یک مثال از اینچنین تنوعاتی، انحراف در انتهای فوقانی زائده‌ی uncinata می‌باشد که موجب نقص در تهویه‌ی اتموئید قدامی، سینوس فرونتال و ناحیه‌ی اینفاندیبولوم سینوس می‌گردد و نیاز به برداشته شدن زائده‌ی uncinata را الزامی می‌سازد (۱۳). در شرایطی که زائده‌ی uncinata به لامینا پاپیراسه (type 1) اتصال یابد، بن‌بست فرونتال، در نهایت با مئاتوس میانی در ارتباط قرار می‌گیرد. هنگامی که این زائده به قاعده‌ی جمجمه (type 5) یا شاخک میانی (type

طبقه‌بندی که در مطالعه‌ی ایزوب و همکاران (۶) انجام گرفت، نوع N که هیچ اتصالی در انتهای زائدهی uncinata دیده نمی‌شود و معادل نوع Blunt در مطالعه‌ی حاضر در نظر گرفته می‌شود، موجب کاهش مقاومت استخوانی در حین جراحی می‌گردد. بنابراین به نظر می‌رسد با توجه به دارا بودن بیشترین شیوع نوع Blunt در جمعیت مطالعه‌ی حاضر نسبت به سایر مطالعات ذکر شده، لزوم بررسی‌های بیشتر در جمعیت‌های بالاتر آشکار باشد.

شیوع type 8 از انواع اتصال فوقانی زائدهی uncinata در مطالعه‌ی حاضر، ۹/۲ درصد بود. در حالی که هیچ کدام از مطالعات ذکر شده، شیوع این نوع را بررسی نکردند و هدف از بررسی آن در پژوهش حاضر، ارزیابی شیوع اتصال زائدهی uncinata به ریم تحتانی اوربیت و ارتباط آن با آپک شدن و هیوپلازی سینوس ماگزایلا بود. تنوعات زائدهی uncinata، مانند هیوپلازی یا آپلازی، اغلب به همراه هیوپلازی سینوس ماگزیلاری رخ می‌دهد. در این حالت سینوس ماگزیلاری به شکل شکاف مانند دیده می‌شود و زائدهی uncinata نیز در همان طرف غایب است یا به سمت کف اوربیت، قوس برداشته است (۱۱). آپک شدن سینوس ماگزایلا (به عبارت دیگر سینوزیت) در مطالعه‌ی حاضر، شیوع ۲۲ درصد داشت و هیوپلازی به همراه آپک شدن سینوس هم دارای ۳ درصد شیوع بود. در بررسی ارتباط میان نوع ۸ و درگیری سینوس ماگزایلا از نوع هیوپلاستیک و آپک شدن، ارتباط کامل میان آنها وجود داشت. در مطالعه‌ی تاسار و همکاران (۲۰) نیز، بیان شد که هایوپلازی یا آپلازی زائدهی uncinata می‌تواند با هایوپلازی سینوس ماگزیلاری در ارتباط باشد. ارتباط میان type 8 و درگیری سینوس ماگزایلا از نوع هیوپلاستیک و آپک شدن، ارزیابی شد و میان آنها ۱۰۰ درصد رابطه مشاهده گردید، که این نشان دهنده‌ی ارتباط کامل میان آنها بود. در مطالعه‌ی تاسار و همکاران (۲۰) نیز با ارائه‌ی دو مورد، بیان شد که هایوپلازی یا آپلازی زائدهی uncinata می‌تواند با هایوپلازی سینوس ماگزیلاری در ارتباط باشد.

در مطالعه‌ی حاضر، شیوع type 3 یعنی اتصال زائدهی uncinata به LP MTCP (یک شاخه به محل اتصال شاخک میانی و صفحه‌ی غربالی و یک شاخه به لامینا پایراسه) ۲/۹ درصد بود که در مطالعات تورگات و همکاران (۱۷) و ارکان و همکاران (۱۸)، این نوع اتصال ۳ درصد و در مطالعه‌ی کومار و همکاران (۱۴)، ۵ درصد شیوع داشت. در حالی که در مطالعات تولی و همکاران (۱۳) و کریزسکی و همکاران (۱۹) این اتصال به علت تفاوت در نحوه‌ی طبقه‌بندی، دیده نشد.

شیوع type 4 یعنی اتصال زائدهی uncinata به محل اتصال شاخک میانی و صفحه‌ی غربالی (MTCP) در این مطالعه، ۶/۱ درصد بود. در حالی که در مطالعه‌ی تورگات و همکاران (۱۷)، ۱۲ درصد، مطالعه‌ی کومار و همکاران (۱۴)، ۲ درصد و در مطالعه‌ی ارکان و همکاران (۱۸)، ۶/۱۱ درصد شیوع داشت، ولی در مطالعه‌ی تولی و همکاران (۱۳) و کریزسکی و همکاران (۱۹) دیده نشد.

شیوع type 5 از انواع اتصال فوقانی زائدهی uncinata یا اتصال به قاعده‌ی جمجه در مطالعه‌ی حاضر، ۴/۱ درصد بود. در مطالعات تورگات و همکاران (۱۷) و ارکان و همکاران (۱۸)، به ترتیب ۱۴/۴ و ۱۴ درصد، در مطالعه‌ی تولی و همکاران (۱۳)، ۱۶/۶۷ درصد در مطالعه‌ی کومار و همکاران (۱۴) ۸ درصد شیوع داشت. در حالی که در مطالعه‌ی کریزسکی و همکاران (۱۹) با ۱۲/۳۳ درصد، بالاترین میزان شیوع را در میان انواع دیگر داشت.

در مطالعه‌ی حاضر، شیوع type 6 یعنی اتصال زائدهی uncinata به شاخک میانی، ۴/۵ درصد بود. در حالی که در مطالعات تورگات و همکاران (۱۷) و ارکان و همکاران (۱۸)، ۸ درصد، تولی و همکاران (۱۳) ۵۷/۳ درصد، کریزسکی و همکاران (۱۹) ۳۳/۱۴ درصد و کومار و همکاران (۱۴)، ۲۰ درصد گزارش شد.

در مطالعه‌ی حاضر بیشترین شیوع در میان تمام انواع، نوع Blunt (۴/۴۰ درصد) بود، در حالی که در مطالعه‌ی کومار و همکاران (۱۴)، ۱۱ درصد شیوع داشت. بر اساس

(۵، ۱۳، ۱۹، ۲۲). همچنین بولگر و همکاران (۵) بیان نمودند که ناحیه‌ی قدامی - فوقانی زائده‌ی uncinata مهم‌ترین ناحیه برای هوادار شدن این زائده است. بر اساس یک نظریه، بیان شده است که هوادار شدن این زائده به علت رشد سلول‌های aggernasi به سمت ناحیه‌ی قدامی - فوقانی زائده‌ی uncinata می‌باشد (۲۳). در مطالعه‌ی کومار و همکاران (۱۴) زائده‌ی uncinata در ۱۷ درصد موارد، هوادار شده بود که از این تعداد، ۴۵/۵ درصد به صورت یک طرفه و ۵۴/۵ درصد به صورت دوطرفه بودند.

نتیجه‌گیری

زائده‌ی uncinata، نقش فانکشنال مشخص و آشکاری در فیزیولوژی تهویه‌ی حفره‌ی بینی و سینوس‌ها دارد و تنها یک باقی‌مانده‌ی استخوانی از دوران جنینی نمی‌باشد. این ساختار با ایجاد یک سد، سینوس‌های پارانازال را از آلرژن‌ها و باکتری‌ها محافظت می‌نماید.

ارزیابی تنوعات و هوادار شدن زائده‌ی uncinata پیش از عمل، به جلوگیری از رساندن آسیب به ساختارهای اطراف در حین جراحی کمک می‌کند. داشتن دانش در مورد جزئیات گستردگی زائده‌ی uncinata، همچنین ممکن است به شناخت علت سینوزیت مزمن راجعه کمک نماید.

تاسار و همکاران (۲۰) در این مطالعه معتقدند که این نابهنجاری نادر باید همواره در ذهن باشد تا از پیچیدگی‌های احتمالی در حین جراحی آندوسکوپیک سینوس جلوگیری گردد. بر اساس مطالعه‌ی ورجین و همکاران (۲۱) نیز، همه‌ی بیمارانی که دچار سینوس ماگزیلاری atelectasis بودند، در آندوسکوپ‌ی نازال، شواهدی از برگشت یا retraction زائده‌ی uncinata نشان دادند. همچنین در مطالعه‌ی حاضر، هیچ ارتباطی میان ۷ نوع دیگر زائده و آپک شدن سینوس یا سینوزیت، مشاهده نشد.

در بررسی شیوع هوادار شدن زائده‌ی uncinata در مردان، ۸/۴ درصد از زوائد uncinata سمت راست و ۷/۱۲ درصد از زوائد سمت چپ، هوادار شده بود و در زنان ۸/۱ درصد از زوائد سمت راست و ۸/۸ درصد از زوائد سمت چپ هوادار شده بودند. با توجه به اینکه ارتباط میان دو گروه معنی‌دار نبود، شیوع کلی هوادار شدن زائده‌ی uncinata در جمعیت تحت مطالعه‌ی ما، ۷ درصد بیان شد. شیوع هوادار شدن زائده‌ی uncinata از مطالعات قبلی از ۴/۰ درصد تا ۴ درصد گزارش شده بود که در میان آنها هم تعداد اندکی از مطالعات ۵/۰ تا ۵/۲ درصد هوادار شدن گسترده‌ی زائده را با نام uncinata bulla گزارش نمودند

References

1. Stammberger HR, Kennedy DW, Anatomic Terminology Group. Paranasal sinuses: anatomic terminology and nomenclature. *Ann Otol Rhinol Laryngol Suppl* 1995; 167: 7-16.
2. Aramani A, Karadi RN, Kumar S. A Study of anatomical variations of osteomeatal complex in chronic rhinosinusitis patients-CT findings. *J Clin Diagn Res* 2014; 8(10): KC01-4.
3. Kennedy DW, Zinreich SJ, Rosenbaum AE, Johns ME. Functional endoscopic sinus surgery. Theory and diagnostic evaluation. *Arch Otolaryngol* 1985; 111(9): 576-82.
4. Mafee MF. Preoperative imaging anatomy of nasal-ethmoid complex for functional endoscopic sinus surgery. *Radiol Clin North Am* 1993; 31(1): 1-20.
5. Bolger WE, Woodruff WW Jr, Morehead J, Parsons DS. Maxillary sinus hypoplasia: classification and description of associated uncinata process hypoplasia. *Otolaryngol Head Neck Surg* 1990; 103(5 (Pt 1)): 759-65.
6. Isobe M, Murakami G, Kataura A. Variations of the uncinata process of the lateral nasal wall with clinical implications. *Clin Anat* 1998; 11(5): 295-303.
7. Boyd JH, Yaffee K, Holds J. Maxillary sinus atelectasis with enophthalmos. *Ann Otol Rhinol Laryngol* 1998; 107(1): 34-9.

8. Buono LM. The silent sinus syndrome: maxillary sinus atelectasis with enophthalmos and hypoglobus. *Curr Opin Ophthalmol* 2004; 15(6): 486-9.
9. Hobbs CG, Saunders MW, Potts MJ. Spontaneous enophthalmos: silent sinus syndrome. *J Laryngol Otol* 2004; 118(4): 310-2.
10. Rose GE, Sandy C, Hallberg L, Moseley I. Clinical and radiologic characteristics of the imploding antrum, or "silent sinus," syndrome. *Ophthalmology* 2003; 110(4): 811-8.
11. Bayram M, Sirikci A, Bayazit YA. Important anatomic variations of the sinonasal anatomy in light of endoscopic surgery: a pictorial review. *Eur Radiol* 2001; 11(10): 1991-7.
12. Miracle AC, Mukherji SK. Conebeam CT of the head and neck, part 2: clinical applications. *AJNR Am J Neuroradiol* 2009; 30(7): 1285-92.
13. Tuli IP, Sengupta S, Munjal S, Kesari SP, Chakraborty S. Anatomical variations of uncinat process observed in chronic sinusitis. *Indian J Otolaryngol Head Neck Surg* 2013; 65(2): 157-61.
14. Kumar NV, Kamala E, Priya TSG, Kumari SDN. A computerized tomographic study of uncinat process of ethmoid bone. *Int J Anat Res* 2015; 3(1): 917-21.
15. Landsberg R, Friedman M. A computer-assisted anatomical study of the nasofrontal region. *Laryngoscope* 2001; 111(12): 2125-30.
16. Stammberger H, Posawetz W. Functional endoscopic sinus surgery. concept, indications and results of the Messerklinger technique. *European Archives of Oto-Rhino-Laryngology* 1990; 247(2): 63-76.
17. Turgut S, Ercan I, Sayin I, Basak M. The relationship between frontal sinusitis and localization of the frontal sinus outflow tract: a computer-assisted anatomical and clinical study. *Arch Otolaryngol Head Neck Surg* 2005; 131(6): 518-22.
18. Ercan I, Cakir BO, Sayin I, Basak M, Turgut S. Relationship between the superior attachment type of uncinat process and presence of agger nasi cell: a computer-assisted anatomic study. *Otolaryngol Head Neck Surg* 2006; 134(6): 1010-4.
19. Krzeski A, Tomaszewska E, Jakubczyk I, Galewicz-Zielinska A. Anatomic variations of the lateral nasal wall in the computed tomography scans of patients with chronic rhinosinusitis. *Am J Rhinol* 2001; 15(6): 371-5.
20. Tasar M, Cankal F, Bozlar U, Hidir Y, Saglam M, Ors F. Bilateral maxillary sinus hypoplasia and aplasia: radiological and clinical findings. *Dento maxillo facial radiology*. 2007; 36(7): 412-5.
21. Virgin F, Ling FTK, Kountakis SE. Radiology and endoscopic findings of silent maxillary sinus atelectasis and enophthalmos. *American Journal of Otolaryngology* 2008; 29(3): 167-70.
22. Arslan H, Aydinlioglu A, Bozkurt M, Egeli E. Anatomic variations of the paranasal sinuses: CT examination for endoscopic sinus surgery. *Auris, Nasus, Larynx* 1999; 26(1): 39-48.
23. Bolger WE, Butzin CA, Parsons DS. Paranasal sinus bony anatomic variations and mucosal abnormalities: CT analysis for endoscopic sinus surgery. *Laryngoscope* 1991; 101(1 Pt 1): 56-64.

Evaluation of Variations in the Morphology of Uncinate Process of Ethmoid Bone Using CBCT Technique

Maziar Mokhtare¹
Shahab Etemadi Boroujeni²
Behnam Khorami³

1. Postgraduate Student, Department of Oral Radiology, School of Dentistry, Islamic Azad University of Isfahan (Khorasgan) Branch, Isfahan, Iran.
2. **Corresponding Author:** Assistant Professor, Department of Oral Radiology, School of Dentistry, Islamic Azad University of Isfahan (Khorasgan) Branch, Isfahan, Iran.
Email: mazi.mokh@yahoo.com
3. Assistant Professor, Department of Oral Surgery, School of Dentistry, Islamic Azad University of Isfahan (Khorasgan) Branch, Isfahan, Iran.

Abstract

Introduction: The uncinat process is a key landmark, which is removed at the beginning of endoscopic sinus surgery. In addition, it has a great role in the ventilation of the middle meatus and sinuses. The aim of this study was to visualize and classify anatomic variations of the uncinat process using multiplanar reconstructed CBCT images.

Materials & Methods: In this cross-sectional/descriptive study, the CBCT images of paranasal areas of 120 patients (63 males and 57 females) >18 years of age were analyzed. The superior attachment of the uncinat process was observed and classified according to Landsberg and Friedman classification. Pneumatization of the uncinat process and its deviation toward the orbit's floor were also noted. Data were analyzed with chi-squared test and kappa coefficient ($\alpha = 0.05$).

Results: No-attachment (blunt) type exhibited the highest prevalence rate (40.4%), followed by attachment to agger nasi cell (Type 2, 33.3%), to lamina papyracea (Type 1, 12.5%), to the middle concha (Type 6, 4.5%), and to the skull base (Type 5, 4.1%). Bifurcation of the uncinat process and concomitant attachment to lamina papyracea and the junction of the middle concha and the cribriform plate (Type 3) exhibited a prevalence rate of 2.9%. Attachment to the junction of the middle concha and cribriform plate (Type 4) were seen in 1.6% of cases. Attachment to the lower rim of the orbit was seen in 2.9% of the cases. The uncinat process pneumatization was seen in 7% of the cases; 3% of the cases exhibited atelectatic and hypoplastic maxillary sinuses.

Conclusion: Evaluation of anatomical variations of the uncinat process and its pneumatization before surgery is essential to prevent damage to the surrounding structures during surgery.

Key words: CBCT, Maxillary Sinus atelectasis, Uncinat process.

Received: 27.12.2016

Revised: 17.4.2017

Accepted: 3.6.2017

How to cite: Mokhtare M, Etemadi Boroujeni Sh, Khorami B. Evaluation of Variations in the Morphology of Uncinat Process of Ethmoid Bone Using CBCT Technique. J Isfahan Dent Sch 2018; 13(4): 403-412.