

بررسی میزان بیان نشانگر گلائیپیکان-۳ در کیست رادیکولار، دنتی ژروس، ادنتوژنیک کراتوسیست

۱. دانشیار، مرکز تحقیقات بیماری‌های دهان و دندان، گروه پاتولوژی دهان، فک و صورت، دانشکده‌ی دندان پزشکی، دانشگاه علوم پزشکی شیراز، شیراز، ایران.
 ۲. دانشجوی دندان پزشکی، دانشکده‌ی دندان پزشکی، دانشگاه علوم پزشکی شیراز، شیراز، ایران.
 ۳. نویسنده مسؤول: استادیار، گروه پاتولوژی دهان، فک و صورت، دانشکده‌ی دندان پزشکی، دانشگاه علوم پزشکی شیراز، شیراز، ایران.
 Email: zare.r.sums.1394@gmail.com

آزاده اندیشه تدبیر^۱الناز خسروی^۲راضیه زارع^۳

چکیده

مقدمه: گلائیپیکان-۳، یک پروتئین سطح سلولی عضوی از خانواده گلائیپیکان است و به یک گروه از پروتئوگلیکان هیارین سولفات متعلق است که توسط گلیکوزیل فسفاتیدیل اینوزیتول به غشای سلولی متصل می‌شود. گلائیپیکان-۳، در تنظیم تکثیر سلولی و مورفوژنز، نقش دارد. با توجه به رفتار متفاوت کیست‌های ادنتوژنیک، هدف از انجام این مطالعه، بررسی میزان بیان مارکر گلائیپیکان-۳ در کیست رادیکولار، دنتی ژروس و ادنتوژنیک کراتوسیست می‌باشد.

مواد و روش‌ها: در این مطالعه‌ی توصیفی-مقطعی از نوع گذشته‌نگر، تعداد ۶۰ نمونه شامل ۲۰ نمونه کیست رادیکولار، ۲۰ نمونه ادنتوژنیک کراتوسیست و ۲۰ نمونه کیست دنتی ژروس با روش ایمونوهیستوکمیستری برای مارکر گلائیپیکان-۳ مورد بررسی قرار گرفت.

یافته‌ها: هر دو بیان غشایی و سیتوپلاسمیک گلائیپیکان-۳ مشاهده شد. بیان گلائیپیکان-۳ در ۱۲ مورد از ۲۰ مورد (۶۰ درصد) از بافت‌های ادنتوژنیک کراتوسیست دیده شد. بیان گلائیپیکان-۳ در هیچ یک از بافت‌های کیست دنتی ژروس و کیست رادیکولار دیده نشد.

نتیجه‌گیری: در این مطالعه، افزایش بیان گلائیپیکان-۳ در ادنتوژنیک کراتوسیست تومور دیده شد که ممکن است با پاتوژنز، رفتار تهاجمی و عود بالای این ضایعات مرتبط باشد، اما برای تأیید این فرضیه، مطالعات بیشتری پیشنهاد می‌شود.

کلید واژه‌ها: گلائیپیکان-۳، کیست رادیکولار، دنتی ژروس، ادنتوژنیک کراتوسیست.

تاریخ پذیرش: ۱۳۹۷/۶/۱۲

تاریخ اصلاح: ۱۳۹۷/۵/۱۵

تاریخ ارسال: ۱۳۹۷/۲/۱۸

استناد به مقاله: اندیشه تدبیر آزاده، خسروی الناز، زارع رضیه. بررسی میزان بیان نشانگر گلائیپیکان-۳ در کیست رادیکولار، دنتی ژروس، ادنتوژنیک کراتوسیست. مجله دانشکده دندان پزشکی اصفهان. ۱۳۹۷؛ ۱۴(۳): ۳۱۲-۳۰۵.

مقدمه

گلاپیکان-۳، یک پروتئین سطح سلولی عضوی از خانواده گلاپیکان است و به یک گروه از پروتئوگلیکان هپارین سولفات متعلق است که توسط گلیکوزیل فسفاتیدیل اینوزیتول به غشای سلولی متصل می‌شود (۱). در پستانداران، خانواده‌ی گلاپیکان شش نوع غشایی GPC1 تا GPC6 را شامل می‌شود (۲).

همه‌ی گلاپیکان‌ها، یک ساختار مشترک دارند که در واقع یک اتصال محکم به غشای سلولی توسط گلیکوزیل فسفاتیدیل اینوزیتول، یک دامنه‌ی غنی N-terminal globular cysteine و یک محل اتصال C-terminal heparin sulfate glycosaminoglycan را شامل می‌شود (۱).

گلاپیکان-۳، در تنظیم تکثیر سلولی و مورفوژنز، نقش دارد و به میزان فراوانی در حین شکل‌گیری جنین و تشکیل اندام‌ها یافت می‌شود (۳).

افزایش بیان گلاپیکان-۳ در سرطان‌زایی، به ویژه در سرطان کبد (Hepatocellular Carcinoma) دیده شده است (۴). اما به تازگی مشخص شد که بیان گلاپیکان-۳ در تومورهای بدخیم خارج کبدی مختلف از جمله ملانوما بدخیم، کارسینوم سلول سنگفرشی ریه و کارسینوم سلول مرکل دخالت دارد (۵-۷).

ضایعات ادنتوژنیک مختلف از اجزای مختلف جوانه‌ی دندان‌ی منشأ می‌گیرند. این ضایعات دارای پتانسیل تکثیری متفاوت در جدار سیست و رفتار کلینیکی متفاوت می‌باشند (۸، ۹). کیست دنتی‌ژروس، شایع‌ترین کیست ادنتوژنیک با منشی آرام و میزان عود پایین است (۱۰).

ادنتوژنیک کراتوسیست، کیستی تکاملی است که دارای رفتاری تهاجمی و میزان عود بالا می‌باشد (۹).

کیست رادیکولار، از شایع‌ترین کیست‌های فکی است که در حیطه‌ی کیست‌های التهابی ادنتوژنیک، تقسیم‌بندی می‌شود (۱۰). از آنجایی که بر خلاف دو کیست رادیکولار و دنتی‌ژروس، ادنتوژنیک کراتوسیست نیازمند پروسه‌های

جراحی رادیکال است (۹، ۱۰)، هدف از انجام این مطالعه، بررسی میزان بیان مارکر گلاپیکان-۳ در این سه نوع کیست ادنتوژنیک بود. بر اساس فرضیه‌ی صفر، میزان بیان مارکر گلاپیکان-۳ در سه نوع کیست ادنتوژنیک، تفاوتی ندارد.

مواد و روش‌ها

این مطالعه‌ی توصیفی-مقطعی از نوع گذشته‌نگر، بر روی ۶۰ نمونه شامل ۲۰ نمونه RC (Radicular Cyst)، ۲۰ نمونه DC (Odontogenic Kerato Cyst) و ۲۰ نمونه OKC (Dentigerous Cyst) انجام گرفت.

ابتدا نمونه‌های بیماران مبتلا به کیست‌های ادنتوژنیک، از آرشیو بخش پاتولوژی دانشکده‌ی دندان‌پزشکی شیراز طی سال‌های ۱۳۹۴-۱۳۷۰ استخراج گردید. پس از بررسی اسلایدهای هماتوکسین-ائوزین، نمونه‌هایی انتخاب شد که دارای بافت کافی و تشخیص قطعی بودند و در مورد OKC و DC نمونه‌های دارای التهاب شدید، از مطالعه حذف گردید. رنگ‌آمیزی IHC (Immunohistochemistry) با استفاده از (DAKO, Carpentaria, CA, USA) Envision labeled peroxides system انجام گرفت. همه‌ی نمونه‌ها در فرمالین بافری ۱۰ درصد فیکس شدند و در پارافین قرار گرفتند. برش‌ها با ضخامت ۴ میکرون آماده شده، در زایلین، دپارافینه شدند و مجدداً در الکل Graded هیدراته گردیده و با آب مقطر شسته داده شدند. بازیابی آنتی‌ژن با استفاده از محلول DAKO cytomation target retrieval (DAKO, Carpentaria, CA, USA) با pH = ۹ به مدت ۹ دقیقه انجام شد. فعالیت پراکسیداز داخلی با H₂O₂ (۳ درصد) مهار گردید.

برش‌های بافتی به مدت ۳۰ دقیقه با (Abcam, Anti-glypican-3 antibody (Cambridge, ab66596) در محلول ۱/۱۰۰ انکوبه شد.

بافت هپاتوسلولار کارسینوما برای گلاپیکان-۳ به عنوان گروه شاهد مثبت به کار گرفته شد، همچنین با حذف آنتی‌بادی اولیه به عنوان گروه شاهد منفی در نظر گرفته شد.

رنگ آمیزی سیتوپلاسمیک و غشایی قهوه‌ای برای گلاپیکان-۳ مثبت در نظر گرفته شد. یک ضایعه در صورتی برای گلاپیکان-۳ مثبت در نظر گرفته می‌شود که بیش از ۱۰ درصد سلول‌ها، فعالیت غشایی یا سیتوپلاسمیک را نشان دهند. بیان گلاپیکان-۳ به صورت مثبت و منفی ارزیابی شد. جهت بررسی ارتباط بین گروه‌ها و فاکتورهای کلینیک و پاتولوژیک، از آزمون کای اسکوئر استفاده گردید.

یافته‌ها

تعداد ۶۰ نمونه، مورد بررسی قرار گرفت. از نظر سنی، بیماران بین ۱۴-۵۵ سال با میانگین سنی $32/5 \pm 10/3$ بودند. اختلاف معنی‌داری بین گروه‌ها و رنج سنی وجود داشت ($p \text{ value} < 0/001$).

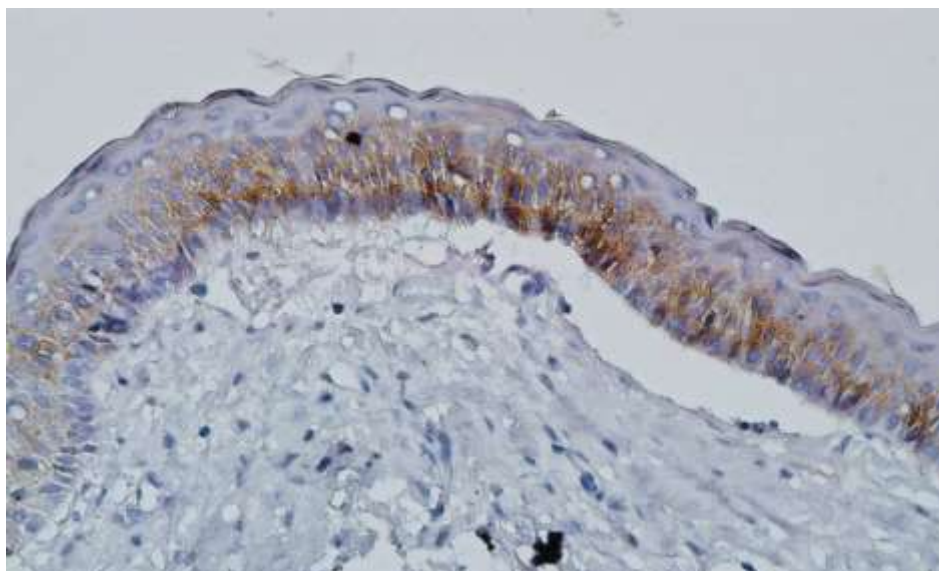
به طوری که با مقایسه‌ی دوبه‌دوی آنها، دنتی ژروس سیست نسبت به رادیکولار سیست، رنج سنی کمتر و از نظر آماری معنی‌دار بود ($p \text{ value} < 0/001$) و همچنین دنتی ژروس سیست نسبت به ادنتوژنیک کراتوسیست، رنج سنی کمتر و از نظر آماری معنی‌دار بود ($p \text{ value} < 0/009$).

هیچ اختلاف معنی‌داری بین توزیع محل تومور و جنسیت با گروه‌های مورد مطالعه دیده نشد ($p \text{ value} < 0/05$). جدول ۱ نشان دهنده‌ی اطلاعات کلینیکی بیماران است که در این مطالعه مورد بررسی قرار گرفت.

در مطالعه‌ی ما، هر دو بیان غشایی و سیتوپلاسمیک گلاپیکان-۳ مشاهده شد (شکل ۱). بیان گلاپیکان-۳ در ۱۲ مورد از ۲۰ مورد (۶۰ درصد) از بافت‌های ادنتوژنیک کراتوسیست دیده شد. بیان گلاپیکان-۳ در هیچ یک از بافت‌های کیست دنتی ژروس و کیست رادیکولار دیده نشد.

جدول ۱: داده‌های کلینیکی بیماران در تمام نمونه‌های مطالعه شده

گروه	تعداد	میانگین سنی \pm انحراف معیار	توزیع جنسی (مرد-زن)	محل (مندیل-ماکزایلا)
دنتی ژروس	۲۰	$25/4 \pm 7/4$	۹-۱۱	۴-۱۶
ادنتوژنیک کراتوسیست	۲۰	$34 \pm 8/6$	۱۲-۸	۵-۱۵
کیست رادیکولار	۲۰	$38/2 \pm 10/5$	۱۱-۹	۹-۱۱
کل	۶۰	$32/5 \pm 10/3$	۳۲-۲۸	۱۸-۴۲



شکل ۱: رنگ‌پذیری سیتوپلاسمی و غشایی گلاپیکان-۳ در ادنتوژنیک کراتوسیست (بزرگ‌نمایی ۴۰۰)

بحث

تهاجم، به معنی نفوذ سلول‌های توموری به بافت‌های اطراف و اشغال آنها است (۱۱). فرایند تهاجم، فقط مشخصه‌ی تومورهای بدخیم نیست، این فرایند در طی تکامل سلول‌های جنینی در ارگان‌های سالم، همچنین در بسیاری از بیماری‌های غیر سرطانی نیز رخ می‌دهد. آمبولاستوما، شایع‌ترین نئوپلاسم ادنتوژنیک است که دارای رشد آهسته و تهاجم موضعی می‌باشد. که این حالت سبب عود بالای این ضایعه بعد از درمان می‌شود (۱۲).

کراتوسیست ادنتوژنیک تومور که به تازگی نام گذاری شده، ضایعه‌ای است که قبلاً با نام ادنتوژنیک کراتوسیست شناخته شده است. مطالعات کلینیکی و ایمنوهیستولوژیک، ماهیت کیستیک ضایعه را مورد سؤال قرار داده‌اند، زیرا این ضایعه دارای عود بالا و همچنین دارای تهاجم موضعی می‌باشد که بیشتر نشان دهنده‌ی ماهیت نئوپلاستیک است (۱۳). به همین دلیل بر خلاف دنتی ژروس سیست، در این ضایعه، پروسه‌های جراحی رادیکال پیشنهاد می‌گردد. اکثر محققین عقیده دارند که خصوصیات پوشش اپی‌تلیال ادنتوژنیک کراتوسیست در پاتوژنز این ضایعه نقش داشته و مسؤول رفتار متمایز این ضایعه می‌باشد، اما به هر حال پاتوژنز و رشد تهاجمی OKC به طور کامل شناخته نشده است (۱۴).

گلاپیکان-۳، یک ژن Oncofetal است که یک پروتئوگلیکان هیپران سولفات را کد می‌کند که به غشای پلاسمایی محکم متصل است (۱). گلاپیکان-۳، عملکردی به عنوان تنظیم کننده‌ی تکثیر سلولی و مورفوژنز دارد و یک نقش کلیدی در تنظیم تعادل بین مرگ سلولی و رشد سلولی داشته و در آپوپتوز سلولی و هدایت سیگنال‌های سلولی مؤثر است (۳).

گلاپیکان-۳، به طور وسیع در سلول‌های جنینی و جنف، حین نمو رویان و تشکیل اندام‌های بدن بیان می‌شود. اما در بیشتر بافت‌های بزرگسالان، تحت شرایط نرمال ناپدید می‌شوند (۱۵، ۱۶).

در مطالعات قبلی نشان داده شده است که گلاپیکان-۳

می‌تواند یکی از علل مهم تشکیل تومور باشد (۱، ۲). مطالعات اخیر نشان می‌دهد که گلاپیکان-۳، یک مولکول پروتئوگلیکان با عملکرد چندگانه است که نقش‌های متفاوتی در بیماری‌های مختلف دارد (۱۷). در مطالعات گذشته مشخص شده است که بیان گلاپیکان-۳ در آدنوکارسینوم ریه و سرطان سلول‌های Clear cell کلیه کاهش یافته است (۱۸، ۱۹). اما در سرطان سلول‌های کبدی، سرطان سلول‌های Clear cell تخمدان، ملانوما و نوروبلاستوما افزایش بیان آن مشاهده شده است (۴، ۵، ۲۰، ۲۱).

با رد فرضیه‌ی صفر در این مطالعه، بیان گلاپیکان-۳ در ادنتوژنیک کراتوسیست، بیشتر از دنتی ژروس و کیست رادیکولار بود. این نتایج نشان دهنده‌ی این موضوع است که بیان گلاپیکان-۳، نقشی در پاتوژنز ضایعه‌ی OKC دارد ولی در دنتی ژروس و کیست رادیکولار، این گونه نیست. تفاوت در بیان گلاپیکان-۳ در این مطالعه، تفاوت در رفتار این ضایعه را بیان می‌کند و تهاجم بالا و رفتار تهاجمی ادنتوژنیک کراتوسیست را نشان می‌دهد و این نظریه که OKC دارای ذات نئوپلاستیک است را تصدیق می‌کند.

گنزالس و همکاران (۱۷) این مسأله را بیان کردند که گلاپیکان-۳ می‌تواند تکثیر سلولی را مهار کند و به عنوان یک ژن سرکوب کننده‌ی تومور عمل نماید. اما آویل‌رونن و همکاران (۲۲) این مسأله را مطرح کردند که گلاپیکان-۳ ممکن است به عنوان یک آنکوژن در SCC ریه عمل کند.

عملکردهای بیولوژیکی و نقش گلاپیکان-۳ در ایجاد تومور، به طور کامل شناخته نشده است و مکانیزم‌های مختلفی در طی ایجاد و پیشرفت تومور پیشنهاد شده است که همگی توسط گلاپیکان-۳ تنظیم می‌شود. نقش گلاپیکان-۳ در تکثیر سلولی و بقا ممکن است با اثر متقابل آن با Insulin like growth factor-2 مرتبط باشد (۲۳).

سانگ و همکاران (۲۴) نشان دادند که مسیر علامت‌دهی Wnt در موش‌هایی که ژن گلاپیکان-۳ در آنها حذف شده بود، تغییر کرده بود. گلاپیکان-۳ می‌تواند رشد تومور را از طریق تحریک مسیر علامت‌دهی Wnt

کراتوسیستیک ادنتوزنیک تومور باشد. در مطالعه‌ی ما، بیان گلاپیکان-۳ در تمام لایه‌های کیست دختری و جوانه‌های اپی‌تلیالی مشاهده شد که تقویت‌کننده‌ی فرضیه‌ی شیمیدا و همکاران (۳۰) و پتانسیل مهاجمی کراتوسیستیک ادنتوزنیک تومور می‌باشد.

بیان گلاپیکان-۳ در مطالعه‌ی حاضر هم به صورت سیتوپلاسمی و هم به صورت غشایی و اغلب به صورت الگوی ترکیبی (سیتوپلاسمیک و غشایی) مشاهده شد. تفاوت عملکردی بین دو الگوی متفاوت بیان گلاپیکان-۳ (سیتوپلاسمیک و غشایی) نشان داده نشده است، بنابراین مطالعات متعدد باید انجام گیرد تا اهمیت الگوهای مختلف گلاپیکان-۳ روشن و واضح شود (۳۱).

نتیجه‌گیری

در این مطالعه، افزایش بیان گلاپیکان-۳ در کراتوسیستیک ادنتوزنیک تومور دیده شد که ممکن است با پاتوزنز، رفتار مهاجمی و عود بالای این ضایعات مرتبط باشد، اما برای تأیید این فرضیه مطالعات بیشتری پیشنهاد می‌شود.

سپاسگزار

مطالعه‌ی حاضر مستخرج از پایان‌نامه‌ی دانشجویی دکتر الناز خسروی با شماره طرح ۸۸۹۵۱۶۸ در دانشگاه علوم پزشکی شیراز می‌باشد. مراحل آماری آن توسط دکتر مهرداد وثوقی در مرکز توانمندسازی پژوهش دانشکده‌ی دندان پزشکی انجام گرفته که بدین وسیله قدردانی می‌گردد.

افزایش دهد و این روند از طریق ایجاد یک کمپلکس با مولکول‌های Wnt انجام می‌شود (۲). گلاپیکان-۳ همچنین می‌تواند از طریق مسیر علامت‌دهی Hedgehog باعث تنظیم رشد و نمو شود. همچنین می‌تواند پروتئین‌های Bax و Bcl2 که در مسیر آپوپتوز نقش دارند را تنظیم کند (۲۶).

بیان بالای گلاپیکان-۳ در سلول‌های سرطان کبدی از طریق تداخل با ERK (Extracellular signal-regulated kinases) سبب افزایش تبدیل سلول‌های اپی‌تلیالی به مزانشیمی (Epithelial-mesenchymal transition) می‌شود (۲۷).

مطالعه‌ی اخیر نشان داده است که گلاپیکان-۳ در تکثیر، تمایز و اتصال سلول‌های تومورال نقش دارند، بنابراین یک نقش بسیار مهم در رشد تومور و متاستاز داشته است. همچنین بیان گلاپیکان-۳ با افزایش رشد تومور و توانایی در متاستاز مرتبط بوده است (۲۸، ۲۹).

رفتارهای متفاوت سلولی در تشکیل جوانه‌های اپی‌تلیالی کیست دختری در مقایسه با تشکیل کیست مطرح است. تکثیر سلول‌های لایه بازال همراه با تجمع محتویات کیست، سبب رانده شدن جداره‌ی کیست به سمت خارج و تشکیل کیست می‌شود در مقابل بیرون زدگی مهاجم توده‌های اپی‌تلیالی کراتوسیستیک ادنتوزنیک تومور به بافت همبندی اطراف سبب تشکیل جزایر اپی‌تلیالی و کیست‌های دختر می‌شود که مشابه مراحل اولیه‌ی تشکیل جوانه‌ی دندانی می‌باشد (۳۰). شیمیدا و همکاران (۳۰) بیان کردند که این ویژگی‌های هیستولوژیک ممکن است نشان دهنده‌ی پتانسیل مهاجمی

References

1. Filmus J, Selleck SB. Glypicans: proteoglycans with a surprise. *J Clin Invest* 2001; 108(4): 497-501.
2. Wang F, Jing X, Wang T, Li G, Li T, Zhang Q, et al. Differential diagnostic value of GPC3-CD34 combined staining in small liver nodules with diameter less than 3 cm. *Am J Clin Pathol* 2012; 137(6): 937-45.
3. Grozdanov PN, Yovchev MI, Dabeva MD. The oncofetal protein glypican-3 is a novel marker of hepatic progenitor/oval cells. *Lab Invest* 2006; 86(12): 1272-84.

4. Midorikawa Y, Ishikawa S, Iwanari H, Imamura T, Sakamoto H, Miyazono K, et al. Glypican-3, overexpressed in hepatocellular carcinoma, modulates FGF2 and BMP-7 signaling. *Int J Cancer* 2003; 103(4): 455-65.
5. Nakatsura T, Kageshita T, Ito S, Wakamatsu K, Monji M, Ikuta Y, et al. Identification of glypican-3 as a novel tumor marker for melanoma. *Clinical Cancer Research* 2004; 10(19): 6612-21.
6. Baumhoer D, Tornillo L, Stadlmann S, Roncalli M, Diamantis EK, Terracciano LM. Glypican 3 expression in human nonneoplastic, preneoplastic, and neoplastic tissues: a tissue microarray analysis of 4,387 tissue samples. *Am J Clin Pathol* 2008; 129(6): 899-906.
7. He H, Fang W, Liu X, Weiss LM, Chu PG. Frequent expression of glypican-3 in Merkel cell carcinoma: an immunohistochemical study of 55 cases. *Appl Immunohistochem Mol Morphol* 2009; 17(1): 40-6.
8. Andisheh-Tadbir A, Gorgizadeh A. CD166 expression in dentigerous cyst, keratocystic odontogenic tumor and ameloblastoma. *J Clin Exp Dent* 2016; 8(3): e236-e240.
9. Andisheh-Tadbir A, Fakharian M. HSP70 expression in dentigerous cyst, odontogenic keratocyst, and ameloblastoma. *Oral Maxillofac Surg* 2015; 19(3): 287-91.
10. Pechalova PF, Bakardjiev AG. Cysts of the Jaws: a clinical study of 621 cases. *Acta Stomatol Croat* 2009; 43(3): 215-24.
11. Ilan N, Elkin M, Vlodaysky I. Regulation, function and clinical significance of heparanase in cancer metastasis and angiogenesis. *Int J Biochem Cell Biol* 2006; 38(12): 2018-39.
12. González-Alva P, Tanaka A, Oku Y, Miyazaki Y, Okamoto E, Fujinami M, et al. Enhanced expression of podoplanin in ameloblastomas. *J Oral Pathol Med* 2010; 39(1): 103-9.
13. Barnes L, Eveson JW, Reichart P, Sidransky D. World Health Organization classification of tumours: pathology and genetics of head and neck tumours. Lyon, France: IARC Press; 2005.
14. Tsuneki M, Cheng J, Maruyama S, Ida-Yonemochi H, Nakajima M, Saku T. Perlecan-rich epithelial linings as a background of proliferative potentials of keratocystic odontogenic tumor. *J Oral Pathol Med* 2008; 37(5): 287-93.
15. Khan S, Blackburn M, Mao DL, Huber R, Schlessinger D, Fant M. Glypican-3 (GPC3) expression in human placenta: localization to the differentiated syncytiotrophoblast. *Histol Histopathol*. 2001; 16(1): 71-8.
16. Pellegrini M, Pilia G, Pantano S, Lucchini F, Uda M, Fumi M, et al. Gpc3 expression correlates with the phenotype of the Simpson-Golabi-Behmel syndrome. *Dev Dyn* 1998; 213(4): 431-9.
17. Gonzalez AD, Kaya M, Shi W, Song H, Testa JR, Penn LZ, et al. OCI-5/GPC3, a glypican encoded by a gene that is mutated in the Simpson-Golabi-Behmel overgrowth syndrome, induces apoptosis in a cell line-specific manner. *J Cell Biol* 1998; 141(6): 1407-14.
18. Kim H, Xu GL, Borczuk AC, Busch S, Filmus J, Capurro M, et al. The heparan sulfate proteoglycan GPC3 is a potential lung tumor suppressor. *Am J Respir Cell Mol Biol* 2003; 29(6): 694-701.
19. Valsechi MC, Oliveira ABB, Conceição ALG, Stuqui B, Candido NM, Provazzi PJS, et al. GPC3 reduces cell proliferation in renal carcinoma cell lines. *BMC Cancer* 2014; 14(1): 631.
20. Stadlmann S, Gueth U, Baumhoer D, Moch H, Terracciano L, Singer G. Glypican-3 expression in primary and recurrent ovarian carcinomas. *Int J Gynecol Pathol* 2007; 26(3): 341-4.
21. Li YS, Milner PG, Chauhan AK, Watson MA, Hoffman RM, Kodner CM, et al. Cloning and expression of a developmentally regulated protein that induces mitogenic and neurite outgrowth activity. *Science* 1990; 250(4988): 1690-4.
22. Aviel-Ronen S, Lau SK, Pintilie M, Lau D, Liu N, Tsao MS, et al. Glypican-3 is overexpressed in lung squamous cell carcinoma, but not in adenocarcinoma. *Mod Pathol* 2008; 21(7): 817-25.
23. Ho M, Kim H. Glypican: 3-a new target for cancer immunotherapy. *Eur J Cancer* 2011; 47(3): 333-8.
24. Song HH, Shi W, Xiang YY, Filmus J. The loss of glypican 3-induces alterations in Wnt signaling. *J Biol Chem* 2005; 280(3): 2116-25.
25. Capurro MI, Xiang YY, Lobe C, Filmus J. Glypican-3 promotes the growth of hepatocellular carcinoma by stimulating canonical Wnt signaling. *Cancer Res* 2005; 65(14): 6245-54.
26. Capurro MI, Xu P, Shi W, Li F, Jia A, Filmus J. Glypican-3 inhibits Hedgehog signaling during development by competing with patched for Hedgehog binding. *Dev Cell* 2008; 14(5): 700-11.
27. Qi XH, Wu D, Cui HX, Ma N, Su J, Wang YT, et al. Silencing of the glypican-3 gene affects the biological behavior of human hepatocellular carcinoma cells. *Mol Med Rep* 2014; 10(6): 3177-84.
28. Tanaka SS, Kojima Y, Yamaguchi YL, Nishinakamura R, Tam PP. Impact of WNT signaling on tissue lineage differentiation in the early mouse embryo. *Dev Growth Differ* 2011; 53(7): 843-56.

29. Gao W, Ho M. The role of glypican-3 in regulating Wnt in hepatocellular carcinomas. *Cancer Rep* 2011; 1(1): 14-19.
30. Shimada Y, Katsube K, Kabasawa Y, Morita K, Omura K, Yamaguchi A, et al. Integrated genotypic analysis of hedgehog-related genes identifies subgroups of keratocystic odontogenic tumor with distinct clinicopathological features. *PLoS ONE* 2013; 8(8): e70995.
31. Capurro M, Wanless IR, Sherman M, Deboer G, Shi W, Miyoshi E, et al. Glypican-3: a novel serum and histochemical marker for hepatocellular carcinoma. *Gastroenterology* 2003; 125(1): 89-97.

Glypican-3 Expression in Dentigerous Cyst, Odontogenic Keratocyst and Radicular Cyst

Azadeh Andisheh-Tadbir¹

Elnaz Khosravi²

Razieh Zare³

1. Associate Professor, Oral and Dental Disease Research Center, Department of Oral and Maxillofacial Pathology, School of Dentistry, Shiraz University of Medical Sciences, Shiraz, Iran.

2. Undergraduate Student, School of Dentistry, Shiraz University of Medical Sciences, Shiraz, Iran.

5. **Corresponding Author:** Assistant Professor, Department of oral and Maxillofacial Pathology, School of Dentistry, Shiraz University of Medical Sciences, Shiraz, Iran.

Email: zare.r.sums.1394@gmail.com

Abstract

Introduction: Glypican-3 is a cell surface protein, a member of glypican family and belongs to a group of heparin sulfate proteoglycan bound to the cell membrane through a glycosyl-phosphatidyl inositol anchor. GPC3 is involved in the regulation of cell proliferation and morphogenesis. Considering the distinct clinical behavior of odontogenic lesions, the aim of the present study was to investigate the immunohistochemical expression of GPC3 in dentigerous cyst, odontogenic keratocyst and radicular cyst.

Materials & Methods: In this descriptive, retrospective, cross-sectional study, 60 tissue samples of odontogenic cysts consist of 20 radicular cysts (RC), 20 odontogenic keratocysts (OKC) and 20 dentigerous cysts (DC) were reviewed by immunohistochemistry staining for GPC3 marker.

Results: In this study, both membranous and cytoplasmic expression of glypican-3 was observed. GPC3 expression was seen in 60% of OKCs (12/20). No GPC3 immunoreactivity was seen in DCs and RCs.

Conclusion: A high expression rate of GPC3 was detected in OKC, which might be related to the aggressive behavior and high recurrence rate of OKC; however, further studies are necessary to confirm this hypothesis.

Key words: Dentigerous cyst, Glypican-3, Odontogenic keratocyst, Radicular cyst.

Received: 9.5.2018

Revised: 6.8.2018

Accepted: 4.9.2018

How to cite: Andisheh-Tadbir A, Khosravi E, Zare R. Glypican-3 Expression in Dentigerous Cyst, Odontogenic Keratocyst and Radicular Cyst. J Isfahan Dent Sch 2018; 14(3): 305-312.