

# بررسی دوز مطلوب تزریق داخل مفصلی تریامسینولون در درمان آرتریت مفصل گیجگاهی فکی در rat

دکتر علی پیمانی\*

## چکیده

**مقدمه:** ۲۰-۳۰٪ جمعیت بالغین، اختلالات گیجگاهی فکی را تجربه می‌کنند و حدود ۹۰٪ جمعیت برای درمان علائم مربوط به مفصل گیجگاهی فکی مراجعه می‌نمایند. درمان غیر جراحی اولین قدم در درمان بیماران با درد و دیس‌فانکشن مفصلی می‌باشد. تزریق داخل مفصلی کورتیکواستروئیدها یکی از درمان‌های بیماران مبتلا به درد یا دیس‌فانکشن مفصل است که علاوه بر اثرات درمانی، عوارضی نیز برای استفاده از این داروها شناخته شده است. هدف از این مطالعه، تعیین دوز تزریق داخل مفصلی تریامسینولون برای ایجاد حداکثر بهبودی همراه با کنترل یا حذف عوارض آن بود.

**مواد و روش‌ها:** در این مطالعه مداخله‌ای تجربی، بعد از بی‌هوش کردن ۲۵ موش صحرایی، در مفصل گیجگاهی فکی چپ موش‌ها که به ۵ گروه تقسیم شده بودند، به وسیله تزریق ۵۰ میکرولیتر (CFA (complete Freund's adjuvant) التهاب مزمن مصنوعی ایجاد شد. ۷ روز پس از آن، تزریق تریامسینولون استوناید به این ترتیب صورت گرفت: گروه A: تزریق ۰/۱ mg/kg، گروه B: ۰/۲ mg/kg، گروه C: ۰/۵ mg/kg، گروه D: ۱ mg/kg و در گروه E معادل حجم تزریقی در سایر نمونه‌ها تنها نرمال سالین تزریق شد. ۱۰ روز بعد موش‌ها در حال بی‌هوشی کشته شدند و بر اساس سیستم Modified Gynther با بررسی سه فاکتور میزان ارتشاح سلول‌های التهابی، وسکولاریتی و تعداد سلول‌های سینه‌ویال امتیازاتی به هر گروه تعلق گرفت. برای تجزیه و تحلیل داده‌ها از ضریب همبستگی پیرسون (Pearson) در سطح معنی‌داری ۰/۰۵ استفاده گردید.

**یافته‌ها:** در هر ۴ گروه با تزریق تریامسینولون سه فاکتور ذکر شده نسبت به گروه شاهد امتیازات پایین‌تری داشتند ولی این اختلافات در مورد دو فاکتور وسکولاریتی و تعداد سلول‌های سینه‌ویال در گروه B با ۰/۲ mg/kg، نسبت به گروه شاهد معنی‌دار بود و نتایج منسجم‌تری را در بررسی هر سه فاکتور نشان داد.

**نتیجه‌گیری:** نتایج این مطالعه نشان می‌دهد که بهترین دوز برای تزریق داخل مفصلی تریامسینولون استوناید در rat ۰/۲ mg/kg می‌باشد. لذا تعیین دوز دقیق درمانی در تزریق داخل مفصلی کورتیکواستروئید در انسان نیز برای به دست آوردن بهترین نتایج و کمترین عوارض جانبی لازم می‌باشد.

**کلید واژه‌ها:** آرتریت مفصل گیجگاهی فکی، تزریق داخل مفصلی، تریامسینولون استوناید، موش صحرایی.

\* استادیار گروه آموزشی جراحی دهان، فک و صورت و سرپرست دانشکده دندان پزشکی، دانشگاه علوم پزشکی رفسنجان (مؤلف مسئول)  
alipeimani2001@yahoo.com

این مقاله در تاریخ ۸۷/۷/۲۱ به دفتر مجله رسیده، در تاریخ ۸۷/۹/۵ اصلاح شده و در تاریخ ۸۷/۹/۲۵ تأیید گردیده است.

مجله دانشکده دندان پزشکی اصفهان  
۱۳۸۷: ۴ (۴)، ۱۹۲ تا ۱۹۸

## مقدمه

اختلالات مفصل گیجگاهی فکی (TMJ) یا (temporomandibular joint) یکی از رایج‌ترین اختلالات در ناحیه فک و صورت است که اغلب همراه با درد، صداهای غیرعادی، ناراحتی در جویدن غذا و گاهی با قفل شدن فک همراه است. این بیماری‌ها به خصوص در مواردی که با ترومای مزمن، تخریب داخلی مفصل (internal derangement) یا استئوآرتريت باشد، به طور معمول با شرایط التهابی داخل مفصلی همراه است [۱-۳].

یکی از بیماری‌های التهابی شایع مفصل آرتريت روماتوئید (Rheumatoid Arthritis یا RA) است که یک بیماری التهابی سیستمیک مزمن و از جمله بیماری‌های خود ایمنی به شمار می‌آید؛ علایم RA شامل: ۱- سفتی صبحگاهی (بیش از یک ساعت)، ۲- تورم بافت نرم در حداقل سه مفصل، ۳- تورم بافت نرم مفاصل دست، ۴- تورم قرینه بافت نرم، ۵- ندول‌های زیر جلدی، ۶- RF مثبت در سرم (در ۸۰٪ بیماران در آزمایشات سرولوژی فاکتور روماتوئید (RF) مثبت است) و ۷- سایش و یا استئوپنی پری‌آرتیکولار در مفاصل دست یا مچ در رادیوگرافی. ۴ خصوصیت اول باید برای ۶ هفته ادامه یابد و برای تشخیص، وجود حداقل ۴ خصوصیت لازم است. ۷۵-۵۰٪ بیماران با RF مثبت درگیری TMJ دارند؛ درگیری دوطرفه بیشتر در بیماران که تظاهرات سیستمیک دارند دیده می‌شود. درد عمیق و گنگ دور گوش که با فانکشن بدتر می‌شود، از خصوصیات این درگیری است [۲].

در مراحل پیشرفته بیماری کاهش محدوده حرکات، کاهش قدرت جویدن، تندرns عضلات و تخریب آناتومی مفصل و در نتیجه کلیک و کرپیتوس دیده می‌شود. در مواردی که محدودیت حرکت شدید وجود دارد، تخریب استخوان اتفاق افتاده، فضای مفصلی با بافت اسکار پر می‌شود و انکیلوز فیبروز اتفاق می‌افتد [۳].

عوامل ضدالتهابی گوناگونی جهت درمان التهاب داخل مفصلی وجود دارد. تریامسینولون یک داروی گلوکوکورتیکوئیدی است که در درمان شرایط التهابی مفاصل بدن به کار برده شده است [۴-۶]. در مطالعه Wenneberg و همکاران [۷]، ۱۶ بیمار مبتلا به آرتريت با تزریق داخل مفصلی کورتون درمان شده، به

مدت ۸ سال با انجام رادیوگرافی تحت نظر قرار گرفتند. نتیجه چنین بود که سایدگی استخوان که قبل از درمان در گرافی مشاهده می‌شد بعد از درمان ریمینرالیزه شده و دیگر در گرافی مشهود نبود. در مورد اثرات مخرب کورتیکواستروئیدها، در مطالعه‌ای Bell و همکاران [۸] با بررسی روی TMJ میمون نشان دادند که بعد از تزریق داخل مفصلی کورتیکواستروئید تخریب fibro-cartilage مفصلی مشاهده گردید. در مطالعه Schindler و همکاران [۹] نشان داده شد که ارتباط قوی بین دوز کورتیکواستروئید تزریق شده در مفاصل دچار آرتريت و ایجاد استئونکروز وجود دارد. همچنین در بررسی متون دوز درمانی تزریق تریامسینولون در مفاصل بدن ۴۰-۵ mg/kg ذکر شده است [۹، ۱۰].

با توجه به فضای کوچک TMJ این دوز درمانی از دامنه وسیعی برخوردار است و تعیین دوز درمانی مشخص تری لازم می‌باشد که تاکنون مطالعات جامعی در این زمینه انجام نشده است.

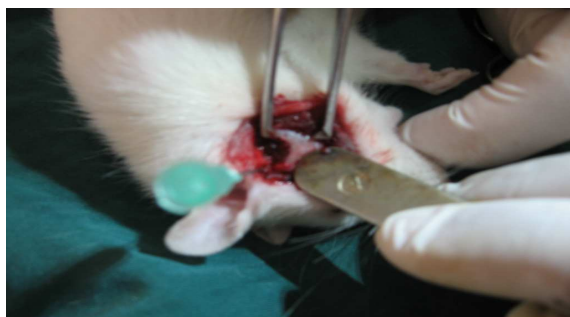
در این تحقیق سعی شد در ابتدا با تزریق CFA (complete freund's adjuvant) در مفصل TMJ موش صحرایی التهابی مشابه با آنچه در آرتريت روماتوئید وجود دارد ایجاد شود. تزریق CFA یک روش مؤثر در ایجاد التهاب است و از بین روش‌ها، بیشترین تطابق را با آرتريت روماتوئید دارد [۱۱، ۱۲].

ادجوانت کامل فروند ترکیبی از سوسپانسیون مایکوباکتریوم توبرکلوزیس کشته و خشک شده در روغن معمولی است [۱۳]. یک هفته بعد از تزریق داخل مفصلی CFA التهاب مزمن مفصلی ایجاد می‌گردد [۱۴] سپس تزریق تریامسینولون با دوزهای مختلف در محدوده درمانی ذکر شده انجام گرفت و آن گاه این مفاصل جهت تعیین بهترین دوز درمانی تحت بررسی میکروسکوپی قرار گرفتند. هدف از این مطالعه، تعیین دوز تزریق داخل مفصلی تریامسینولون برای ایجاد حداکثر بهبودی همراه با کنترل یا حذف عوارض آن بود.

## مواد و روش‌ها

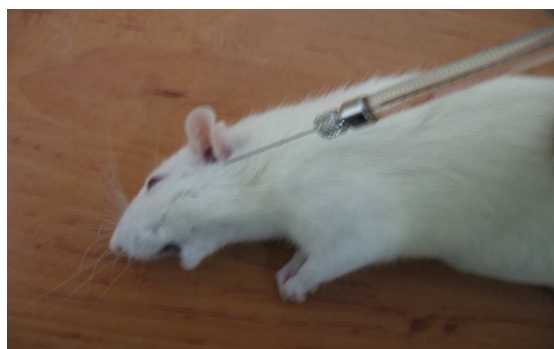این مطالعه از نوع مداخله‌ای - تجربی بود و نمونه‌ها به روش نمونه گیری آسان انتخاب شدند. معیار ورود به مطالعه موش‌های

در گروه اول (A)، تزریق شامل ۰/۷۵ میکرولیتر تریامسینولون و ۹/۲۵ میکرولیتر نرمال سالین بود (۰/۱ mg/kg تریامسینولون). در گروه دوم (B)، تزریق شامل ۱/۵ میکرولیتر تریامسینولون و ۸/۵ میکرولیتر نرمال سالین بود (۰/۲ mg/kg تریامسینولون). در گروه سوم (C)، ۳/۶۶ میکرولیتر تریامسینولون و ۶/۴۴ میکرولیتر نرمال سالین تزریق شد (۰/۵ mg/kg تریامسینولون). در گروه چهارم (D)، حجم تریامسینولون ۷/۵ میکرولیتر و حجم نرمال سالین ۲/۵ میکرولیتر بود (۱ mg/kg تریامسینولون). در گروه پنجم (E) که گروه شاهد بود و تزریق تریامسینولون نداشتیم، تنها ۱۰ میکرولیتر نرمال سالین تزریق شد. یک هفته بعد از تزریق تریامسینولون، موش‌ها داخل ظرف اتر (پارس شیمی، تهران، ایران) قرار گرفتند و در همان حالت بی‌هوشی کشته شدند و بافت‌های اطراف مفصل TMJ سمت چپ جدا شد؛ سپس مفصل مورد نظر با استخوان‌های متصل به آن قطع و داخل محلول فرمالین ۱۰٪ با pH = ۷ جهت فیکس کردن قرار داده شد (شکل ۲). نمونه پس از ۴۸ ساعت از فرمالین خارج شده، وارد محلول EDTA (Ethylene Diamine Tetra Acetate) جهت دکلسیفیه شدن بافت استخوانی گردید. دو بار در هفته محلول EDTA تعویض شده، بعد از سه هفته که از نرم شدن بافت استخوانی با چاقوی جراحی اطمینان حاصل شد، نمونه‌ها در دستگاه tissue processor قرار گرفت و بعد از ۱۹ ساعت در پارافین غوطه‌ور شد؛ سپس برش‌های ۵ میکرونی توسط میکروتوم داده شد و رنگ آمیزی هماتوکسیلین - اتوزین (H & E) انجام شد و در زیر میکروسکوپ نوری با همکاری یک پاتولوژیست مورد بررسی قرار گرفت (شکل ۳).



شکل ۲. نحوه جدا کردن مفصل گیجگاهی فکی مورد نظر با استخوان‌های متصل به آن جهت فیکس کردن

صحرائی (rat) بالغ نر از نژاد آلبینون ماری (Albinon, mari) با میانگین وزنی ۲۸۰ گرم و معیار خروج از مطالعه مردن موش‌ها به هر عنوان در مدت مطالعه و نداشتن میانگین وزنی فوق بود. تعداد ۲۵ موش در این مطالعه مورد استفاده قرار گرفتند. حیوان‌ها در حیوان‌خانه دانشکده پزشکی رفسنجان با درجه حرارت ۲۰-۲۲ درجه سانتی‌گراد و شرایط تاریکی - روشنایی ۱۲ ساعته نگهداری شدند. دلیل انتخاب موش‌ها برای بررسی در این مطالعه، شباهت زیاد حرکات چرخشی کندیل آنها به انسان بود [۱۵]. موش‌ها در ۵ گروه ۵ تایی تقسیم شدند. به منظور ایجاد sedation، از مخلوط کتامین (Ketamine) ۵٪ (Ulfasan, Amsterdam, Netherland) و زایلازین (Xylazine) ۲٪ (Ulfasan, Amsterdam, Netherland) به صورت تزریق داخل صفاقی به وسیله سرنگ انسولین استفاده شد. ۲۵ مفصل TMJ سمت چپ به وسیله تزریق CFA (بیوژن، مشهد، ایران) به صورت داخل مفصلی دچار التهاب مزمن مصنوعی شدند (شکل ۱). میزان دوز تزریقی CFA بر اساس تحقیقات Kerins و همکاران [۱۶]، ۵۰ میکرولیتر در هر کپسول مفصل TMJ می‌باشد. همچنین حداکثر میزان التهاب ۷ تا ۱۰ روز پس از تزریق گفته شده است. بنابراین، ۷ روز بعد از تزریق CFA، تزریق تریامسینولون استوناید (Gedeon Richter LTD, Budapest, Hungary) در فضای تحتانی مفصل به وسیله micro injector (Microliter Spritzell, Germany) با حجم ۵۰ میکرولیتر با دوزهای معین انجام شد و رقیق سازی تریامسینولون به وسیله نرمال سالین انجام گردید. حجم تزریق در تمام گروه‌ها برابر با ۱۰ میکرولیتر بود.



شکل ۱. تزریق داخل مفصلی به مفصل گیجگاهی فکی دچار التهاب مزمن مصنوعی

### یافته‌ها

این تحقیق بر روی ۲۵ موش از نژاد آلبینوان ماری انجام گرفت. موش‌ها به طور تصادفی به ۵ گروه A، B، C، D و E تقسیم شدند و سه فاکتور ارتشاح سلول‌های التهابی، وسکولاریته و تعداد سلول‌های سینهویال مورد ارزیابی قرار گرفت.

بر طبق نمودار شماره ۱، هر ۴ دوز نسبت به گروه شاهد (E) سبب کاهش امتیاز ارتشاح سلول‌های التهابی شدند که از این میان گروه B با میانگین  $2 \pm$  کمترین امتیاز را داشت و مؤثرترین دوز بود؛ هرچند که اختلاف معنی‌داری با گروه شاهد (E) مشاهده ( $p \text{ value} = 0/1$ ). سایر گروه‌ها نیز سبب کاهش میزان ارتشاح سلول‌های التهابی شدند که تفاوت معنی‌داری با هم و با گروه شاهد نداشتند.

در ارزیابی فاکتور وسکولاریتی، هر ۴ گروه امتیاز کمتری را نسبت به گروه شاهد به دست آوردند که از این میان گروه B کمترین امتیاز را با میانگین  $0/5 \pm 1/5$  داشت (نمودار ۲) و با گروه شاهد اختلاف آماری معنی‌داری ( $p \text{ value} < 0/05$ ) پیدا کرد. این اختلاف در مورد گروه‌های دیگر و گروه شاهد معنی‌دار نبود.

در مورد فاکتور تعداد لایه‌های سلول‌های سینهویال هم هر چهار گروه کاهش امتیاز را نشان دادند که تنها گروه B با میانگین امتیاز  $0 \pm 2$  اختلاف به نسبت معنی‌داری را با گروه شاهد پیدا کرد ( $p \text{ value} < 0/05$ ) که در نمودار ۳ نشان داده شده است.

در پایان جهت مقایسه هر سه فاکتور با هم نمودار شماره ۴ ترتیب داده شد.

### بحث

در این مطالعه، در نتیجه تزریق داخل مفصلی تریامسینولون استوناید در TMJ موش صحرایی که پیشتر دچار آرتریت مزمن مصنوعی شده بود، کاهش پرولیفراسیون سلول‌های سینهویال، میزان التهاب و وسکولاریتی در دوزهای مورد آزمایش مشاهده گردید. البته از لحاظ آماری تنها دوز  $0/2 \text{ mg/kg}$  در مورد فاکتورهای وسکولاریتی و تعداد لایه‌های سلول‌های سینهویال اختلاف معنی‌داری با گروه شاهد پیدا کرد و فاکتور تعداد



شکل ۳. نمای میکروسکوپی بافت استخوانی جدا شده از مفصل گیجگاهی فکی

بررسی میکروسکوپی نسوج مربوط در درجه بندی هیستولوژیک بر اساس سیستم Modified Gynther به شرح زیر صورت گرفت:

A - بررسی شدت التهاب در سینهویوم به صورت کلی بر طبق معیارهای زیر تعیین شد:

۱. طبیعی: شامل ۱-۲ لایه سلول که امتیاز صفر به آن تعلق می‌گیرد؛ ۲. ۲-۳ لایه سلول (۱ امتیاز)؛ ۳. ۳-۴ لایه سلول (۲ امتیاز)؛ ۴. ۵ لایه سلول یا بیشتر (۳ امتیاز).

B - بررسی میزان وسکولاریتی:

۱. تعداد محدود رگ‌های خونی کوچک در حد طبیعی (صفر امتیاز)؛ ۲. افزایش عروق خونی کوچک در حد خفیف (۱ امتیاز)؛ ۳. افزایش عروق خونی کوچک در حد متوسط (۲ امتیاز)؛ ۴. تعداد زیادی رگ خونی کوچک قابل مشاهده در زمینه (field) میکروسکوپی (۳ امتیاز).

C - تعداد سلول‌های التهابی:

۱. ۱-۲ سلول التهابی پراکنده در حد طبیعی (صفر امتیاز)؛ ۲. افزایش خفیف سلول‌های التهابی در واحد HPF (High)؛ ۳. افزایش تعداد سلول‌های التهابی در حد متوسط در واحد HPF؛ ۴. ارتشاح شدید سلول‌های التهابی در واحد HPF (۵ امتیاز)؛ ۱۰ (۱۰ امتیاز).

برای تجزیه و تحلیل داده‌ها از نرم‌افزار SPSS استفاده گردید. برای بررسی ارتباط از ضریب همبستگی پیرسون (Pearson) استفاده گردید. مقدار این ضریب  $0/05$  به دست آمد و اختلاف‌ها با احتمال  $p \text{ value} < 0/05$  از نظر آماری معنی‌دار بود.

توسط Wenneberg و همکاران [۷] انجام شد درمان آرتریت با تزریق داخل مفصلی کورتون انجام شد و بعد از درمان ریمینرالیزاسیون رخ داد که مطالعه ما نیز از لحاظ بافت شناسی نتیجه این مطالعه را تأیید می‌کند.

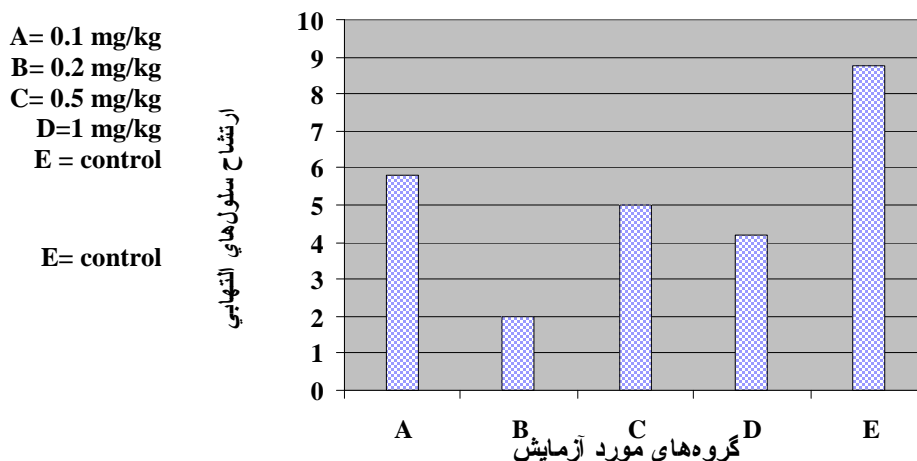
در مطالعه دیگری که توسط Arabshahi و همکاران [۶] انجام شد تزریق داخل مفصلی تریامسینولون در ۲۳ کودک مبتلا به آرتریت مورد مطالعه قرار گرفت. نتیجه چنین بود که اکثر کودکان با آرتریت علامت‌دار بعد از تزریق بهبود یافتند. نیمی از آنها بهبودی قابل ملاحظه‌ای را در حداکثر باز کردن دهان نشان دادند. این مطالعه نشان داد که تزریق داخل مفصلی کورتون‌ها برای درمان و جلوگیری از بروز علایم مرتبط با آرتریت مناسب است که نتیجه مطالعه ما نیز چنین بود.

در مطالعه حاضر، به ایجاد التهاب مزمن توسط CFA پرداخته شد، در حالی که اکثر مطالعات گفته شده از روش مکانیکال برای ایجاد آرتریت مصنوعی استفاده کردند که سبب ایجاد تفاوت در درجه آرتریت موش‌ها می‌شود؛ همچنین در مطالعه ما بررسی به کمک میکروسکوپ انجام گرفت، در صورتی که اکثر مطالعات وابسته به علایم کلینیکی بیمار و یا رادیوگرافی بودند. در مقایسه، ارزیابی میکروسکوپی نمونه‌ها در دوزهای مختلف بر اساس امتیاز بندی، امکان مقایسه و بررسی اثرات دوزهای مختلف را به طور دقیق‌تر فراهم می‌سازد. در کنار خواص درمانی تریامسینولون بی اثر بودن آن در دوزهای پایین‌تر و بالاتر از دوز مطلوب مورد توجه قرار گرفت.

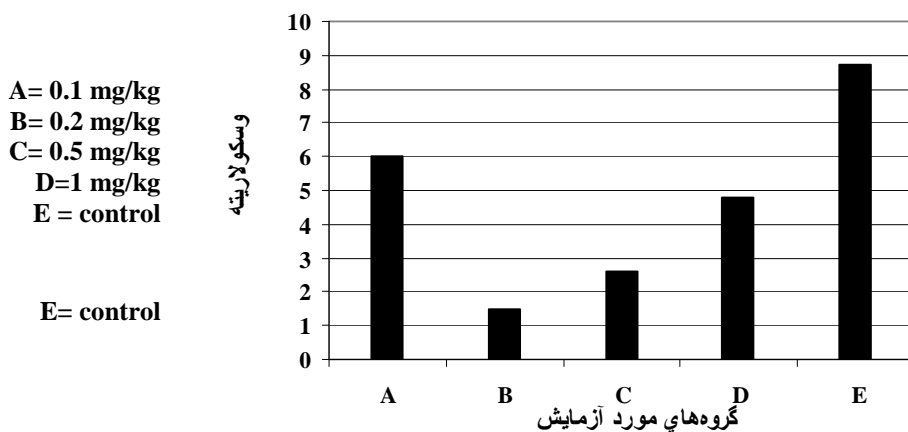
سلول‌های التهابی در هیچ کدام از گروه‌ها اختلاف معنی‌دار با گروه شاهد نشان نداد.

بر طبق مطالعه EL-Hakim و همکاران [۱۷]، که بر روی مفصل TMJ موش صحرایی انجام شد، تزریق داخل مفصلی دگزامتازون سبب کاهش پرولیفراسیون سلول‌های سینه‌ویال و کاهش وسکولاریتی در هفته اول و ششم بعد از تزریق شد، هرچند که بعد از ۶ هفته نشانه‌های تحلیل فعال استئوکلاستیک سر کندیل نیز دیده شد که تفاوت نتیجه این مطالعه با مطالعه ما به خاطر استفاده از دگزامتازون بود. همچنین بررسی میکروسکوپی ۶ هفته پس از تزریق کورتیکواستروئید انجام گرفت، در حالی که در مطالعه ما این بررسی پس از ۱۰ روز بود. البته این اثر مخرب توسط مطالعه Bell و همکاران نیز مشاهده گردید [۸].

در مطالعه‌ای که توسط Schindler و همکاران [۹] انجام شد، یک گزارش از تزریق داخل مفصلی تریامسینولون در در یک زن ۲۹ ساله با تشخیص کپسولیت داده شد. بیمار در عرض ۴ ماه بعد از تزریق علایمی مانند درد و کریپیتوس نشان داد. همچنین مطالعات بیشتر بر روی مفصل نشان داد که در آن سمت ساییدگی شدید کندیل و تخریب کامل دیسک اتفاق افتاد. در این مطالعه بر ضرورت تعیین دوز دقیق و روش صحیح تزریق تاکید شده است. در مطالعه ما نیز بهترین نتایج در یک دوز درمانی خاص به دست آمد. در مطالعه‌ای که برای بررسی اثرات طولانی مدت تزریق داخل مفصلی بتامتازون

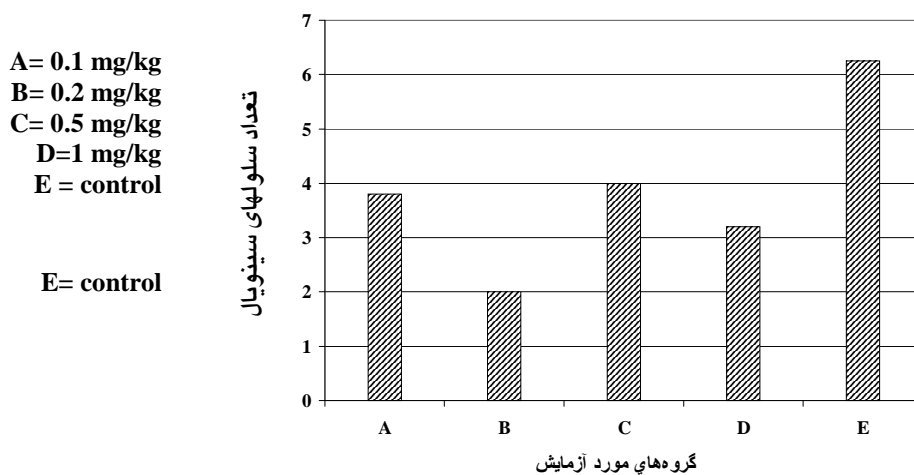


نمودار ۱. مقایسه میانگین امتیازات داده شده به فاکتور ارتشاح سلول‌های التهابی در دوزهای مختلف تریامسینولون با گروه شاهد



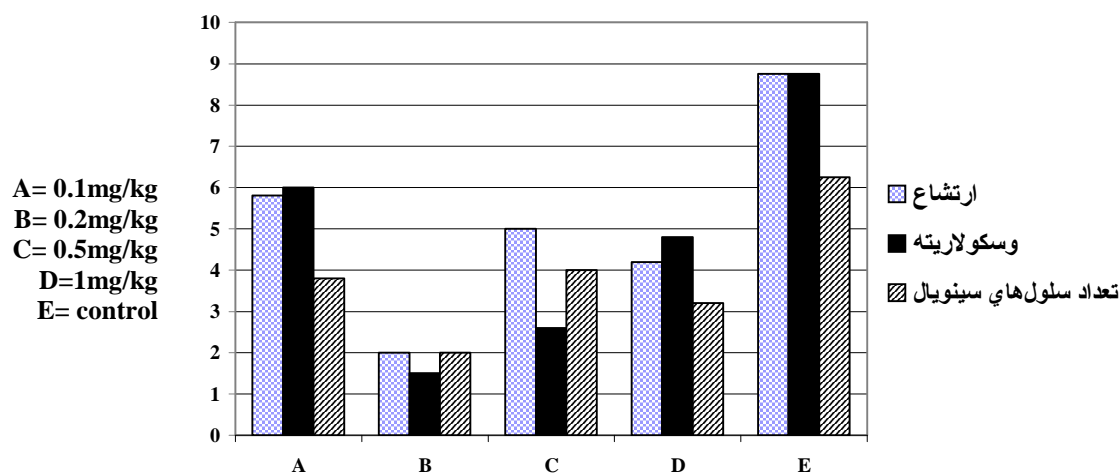
نمودار ۲. مقایسه میانگین امتیازات داده شده به فاکتور vascularity در دوزهای مختلف تریامسینولون

با گروه شاهد



نمودار ۳. مقایسه میانگین امتیازات داده شده به فاکتور تعداد لایه‌های سلول‌های سینوئیل در دوزهای

مختلف تریامسینولون با گروه شاهد



نمودار ۴. مقایسه بین‌گروه‌ها بر حسب امتیازات نمودار Modified Mankin scoring

## نتیجه گیری

در مجموع با توجه به کاهش سلول‌های سینهویال که از مشخصات بارز آرتريت می‌باشد، می‌توان نتیجه گرفت که تزریق داخل مفصلی تریامسینولون سبب کاهش آرتريت می‌شود؛ ولی از آن جایی که این اثر درمانی در گروه درمانی با دوز ۰/۲ mg/kg منسجم‌تر بود و از لحاظ آماری اختلاف معنی‌دار با گروه شاهد داشت، تعیین دوز درمانی دقیق در تزریق

کورتیکواستروئیدها در انسان نیز ضروری است. همچنین کاهش وسکولاریتی و کاهش ارتشاح سلول‌های التهابی نیز نشان دهنده کاهش آرتريت در مفصل می‌باشد که باز هم این اختلاف در مورد گروه درمان با دوز ۰/۲ mg/kg در فاکتور وسکولاریتی معنی‌دار است. هر چند که سایر دوزها هم سبب مقداری کاهش می‌شوند ولی تفاوت‌ها از لحاظ آماری معنی‌دار نبود.

## References

1. Fonseca RJ. Oral and Maxillofacial Surgery: Anesthesia, Dentoalveolar Surgery & Office Management, vol 1. 1<sup>st</sup> ed. Philadelphia: W.B. Saunders Co; 2000. p. 3-15, 73-91, 363-5.
2. Kaplan SA, Buchbinder D. TMD: Diagnosis and treatment. 1<sup>st</sup> ed. Philadelphia: W.B. Saunders; 1991. p. 165-71.
3. Carlson GE, Kops S, Oberg T. Arthritis and allied diseases of the TMJ: TMJ function and dysfunction. Copenhagen, Munksgard 1979; 269-74.
4. Katzung BG. Basic and clinical pharmacology. 10<sup>th</sup> ed. Lange: McGraw-Hill; 2006. p. 658-62.
5. Kendall PH. Triamcinolone hexacetonide. A new corticosteroid for intra-articular therapy. Ann Phys Med 1967; 9(2): 55-8.
6. Arabshahi B, Dewitt EM, Cahill AM, Kaye RD, Baskin KM, Towbin RB, et al. Utility of corticosteroid injection for temporomandibular arthritis in children with juvenile idiopathic arthritis. Arthritis Rheum 2005; 52(11): 3563-9.
7. Wenneberg B, Kopp S, Grondahl HG. Long-term effect of intra-articular injections of a glucocorticosteroid into the TMJ: a clinical and radiographic 8-year follow-up. J Craniomandib Disord 1991; 5(1): 11-8.
8. Bell WE. Temporomandibular disorders, classification, diagnosis, management. 3<sup>rd</sup> ed. Chicago: Year Book Medical Publishers Inc; 1990. p. 141-58, 231-72, 339-51.
9. Schindler C, Paessler L, Eckelt U, Kirch W. Severe temporomandibular dysfunction and joint destruction after intra-articular injection of triamcinolone. J Oral Pathol Med 2005; 34(3): 184-6.
10. Kalant H, Walter HE. Principles of Medical Pharmacology. 6<sup>th</sup> ed. Oxford: Oxford university press; 1998. p. 639-41.
11. McDougall JJ, Karimian SM, Ferrell WR. Alteration of substance P-mediated vasodilatation and sympathetic vasoconstriction in the rat knee joint by adjuvant-induced inflammation. Neurosci Lett 1994; 174(2): 127-9.
12. McDougall JJ, Karimian SM, Ferrell WR. Prolonged alteration of vasoconstrictor and vasodilator responses in rat knee joints by adjuvant monoarthritis. Exp Physiol 1995; 80(3): 349-57.
13. Fahim AT, Abd-el Fattah AA, Agha AM, Gad MZ. Effect of pumpkin-seed oil on the level of free radical scavengers induced during adjuvant-arthritis in rats. Pharmacol Res 1995; 31(1): 73-9.
14. McDougall JJ. Abrogation of alpha-adrenergic vasoactivity in chronically inflamed rat knee joints. Am J Physiol Regul Integr Comp Physiol 2001; 281(3): R821-7.
15. Haddad IK. Temporomandibular joint osteoarthritis. Histopathological study of the effects of intra-articular injection of triamcinolone acetone. Saudi Med J 2000; 21(7): 675-9.
16. Kerins C, Carlson D, McIntosh J, Bellinger L. A role for cyclooxygenase II inhibitors in modulating temporomandibular joint inflammation from a meal pattern analysis perspective. J Oral Maxillofac Surg 2004; 62(8): 989-95.
17. El-Hakim IE, Abdel-Hamid IS, Bader A. Tempromandibular joint (TMJ) response to intra-articular dexamethasone injection following mechanical arthropathy: a histological study in rats. Int J Oral Maxillofac Surg 2005; 34(3): 305.

## Evaluation of optimal dose of intra-articular injection of Triamcinolone in treatment of temporomandibular joint arthritis in Rat

Ali Peymani\*

### Abstract

**Introduction:** 20-30% of adult population has experiences of temporomandibular joint (TMJ) disorders. Primary step for reduction of pain and joint dysfunction is nonsurgical treatments like Intra-articular injection of glucocorticosteroid. The aim of this investigation was to determine optimal dose of triamcinolone injection in treatment of arthritis in order to control its side effects.

**Methods and Materials:** In this experimental animal study, after the sedation of 25 rats, experimental chronic inflammation induced by injection of Complete Freund's Adjuvant (CFA) in left TMJ of all 5 groups. After 7 days, injection of Triamcinolone acetonide performed differently in five groups: Group A. 0.1 mg/kg; Group B. 0.2 mg/kg; Group C. 0.5 mg/kg; Group D. 1 mg/kg; and group E. only equivalent volume of normal saline. After 10 days, rats were sacrificed and according to modified Gynther system, three factors of inflammatory cells infiltration, vascularity and number of synovial cell layers were evaluated and got scored.

**Results:** All the groups with injection of Triamcinolone acetonide showed lower scores but only differences in vascularity and number of synovial cells in group B were statistically significant and in addition group B showed more predictable results than other groups in every three factors.

**Conclusion:** We suggest that the best dose of intra-articular injection of Triamcinolone acetonide in rat TMJ is 0.2 mg/kg which caused the most reasonable therapeutic results. So evaluating the optimal dose for human joint leads to achieve the best results with the least side effects is recommended.

**Key words:** TMJ arthritis, intra-articular injection, Triamcinolone acetonide, rat.

**Received:** 12 Oct, 2008    **Accepted:** 15 Dec, 2008

**Address:** D.D.S, M.s. Assistant Professor, Department of Oral and Maxillofacial Surgery, School of Dentistry, Rafsanjan University of Medical Sciences, Rafsanjan, Iran.

**E-mail:** alipeimani2001@yahoo.com

Journal of Isfahan Dental School 2009; 4(4).