

## Evaluation of Anatomical Variations of Mandibular Canal through Cone Beam Computed Tomography

Shirin Pazhuhandeh<sup>1</sup> 

Hasan Momeni<sup>2</sup> 

Shahab Etemadi<sup>3</sup> 

Arman Ebrahimi<sup>4</sup> 

1. Graduated of Dentistry, School of Dentistry, Islamic Azad University, Isfahan (Khorasgan) Branch, Isfahan, Iran.

2. **Corresponding Author:** Assistant Professor, Department of Oral & Maxillofacial Surgery, School of Dentistry, Islamic Azad University, Isfahan (Khorasgan) Branch, Isfahan, Iran.  
**Email:** dr.hasanmomeni.omfs@gmail.com

3. Assistant Professor, Department of Oral & Maxillofacial Radiology, School of Dentistry, Islamic Azad University, Isfahan (Khorasgan) Branch, Isfahan, Iran.

4. Postgraduate Student, Department of Oral & Maxillofacial Surgery, School of Dentistry, Islamic Azad University, Isfahan (Khorasgan) Branch, Isfahan, Iran.

### Abstract

**Introduction:** The inferior alveolar canal is an important anatomical structure in the field of dentistry implants and cone beam computed tomography (CBCT) is an important diagnostic technique. The aim of this study was to evaluate the prevalence of anatomical variations of the mandibular canal observed in CBCT images.

**Materials & Methods:** In this descriptive-analytic study 384 inferior alveolar canals were evaluated in 192 patients, who were referred to the radiology department of Isfahan Azad University in 1396 for a cone- beam computed tomography. Radiographs were performed to assess the frequency of different left and right mandibular canal segregations by sex in terms of upper and lower position, baccolingual position, shape of the general canal. The frequency and different types of existing mandibular plug canals were also evaluated. Data were analyzed by Chi Square, independent T Test, paired t-test. (p value < 0.05).

**Results:** The mandibular canal was 2.1% of the lower position, 11.9% of the upper position and 86% of the middle position. Statistically significant differences were observed between the frequency distributions of canal positions and gender (p value = 0.004). The prevalence of Bifid mandibular canals was 14.8%. There was no significant relationship between the shape of the general channel path and gender. There was no significant difference between the mean distance between the mandibular canal and the buccal cortex in both Molar and Ramus with the sex of the subjects and the side of the canal (p value < 0.05).

**Conclusion:** The highest frequency of mandibular canal in most subjects was on the right in the intermediate position. The mean distance between mandibular canal and buccal cortex in Ramos and Molars area on both right and left sides was not significantly different between men and women.

**Key words:** Mandible, Cone beam computed tomography, Radiography dental.

**Received:** 25.08.2021



**Revised:** 27.11.2021

**Accepted:** 28.12.2021

**How to cite:** Pazhuhandeh S, Momeni H, Etemadi S, Ebrahimi A. Evaluation of Anatomical Variations of Mandibular Canal through Cone Beam Computed Tomography. J Isfahan Dent Sch 2022; 18(1): 98-106.

## بررسی فراوانی تنوعات آناتومیک کانال مندیولار با استفاده از تصاویر Cone Beam Computed Tomography

۱. دانش آموخته‌ی دندان پزشکی، دانشکده‌ی دندان پزشکی، دانشگاه آزاد اسلامی واحد اصفهان (خوراسگان)، اصفهان، ایران.
۲. نویسنده مسؤؤل: استادیار، گروه جراحی دهان، فک و صورت، دانشکده‌ی دندان پزشکی، دانشگاه آزاد اسلامی واحد اصفهان (خوراسگان)، اصفهان، ایران.  
Email: Dr.hasanmomeni.omfs@gmail.com
۳. استادیار، گروه رادیولوژی دهان، فک و صورت، دانشکده‌ی دندان پزشکی، دانشگاه آزاد اسلامی واحد اصفهان (خوراسگان)، اصفهان، ایران.
- ۴- دستیار تخصصی، گروه جراحی دهان، فک و صورت، دانشکده‌ی دندان پزشکی، دانشگاه آزاد اسلامی واحد اصفهان (خوراسگان)، اصفهان، ایران.

شیرین پژوهنده<sup>۱</sup> حسن مؤمنی<sup>۲</sup> شهاب اعتمادی<sup>۳</sup> آرمان ابراهیمی<sup>۴</sup> 

### چکیده

**مقدمه:** کانال فک پایین، یک ساختار آناتومیک قابل توجه در حیطه‌ی دندان پزشکی ایمپلنت است و توموگرافی کامپیوتری با پرتو مخروطی (Cone beam computed tomography) CBCT یک روش تشخیصی مهم در دندان پزشکی است. هدف از این مطالعه، ارزیابی فراوانی تنوعات آناتومیکی کانال مندیولار مشاهده شده در تصاویر CBCT بود.

**مواد و روش‌ها:** این مطالعه‌ی توصیفی-تحلیلی، شامل ارزیابی ۳۸۴ کانال آلوتلار تحتانی در ۱۹۲ بیمار بود که برای گرفتن سی‌تی‌اسکن با اشعه‌ی مخروطی به بخش رادیولوژی دانشگاه آزاد اسلامی واحد اصفهان (خوراسگان) در سال ۱۳۹۶ ارجاع داده شده بودند. رادیوگرافی‌ها برای ارزیابی فراوانی تنوعات مختلف کانال مندیولار چپ و راست به تفکیک جنسیت از نظر موقعیت فوقانی-تحتانی، موقعیت باکولینگوالی و شکل مسیر کلی کانال بررسی گردید. فراوانی و تیپ‌های مختلف کانال‌های دو شاخه‌ی مندیولار موجود نیز بررسی شد. داده‌ها توسط آزمون‌های آماری Paired T-test, Independent T-test, Chi-square تحلیل شدند ( $p \text{ value} < 0/05$ ).

**یافته‌ها:** کانال مندیولار به صورت ۱/۲ درصد موقعیت پایینی، ۹/۱۱ درصد موقعیت بالایی و ۸۶ درصد موقعیت حد واسط بود. بین موقعیت کانال مندیولار با جنسیت رابطه‌ی معنی‌داری وجود داشت ( $p \text{ value} = 0/04$ ). شیوع کانال دو شاخه، ۸/۱۴ درصد گزارش گردید. بین شکل مسیر کلی کانال با جنسیت رابطه‌ی معنی‌داری وجود نداشت. بین میانگین فاصله‌ی کانال مندیولار تا کورتکس باکال در دو ناحیه‌ی مولر و راموس با جنسیت افراد و سمت کانال مورد بررسی تفاوت معنی‌داری وجود نداشت ( $p \text{ value} > 0/05$ ).

**نتیجه‌گیری:** بیشترین فراوانی کانال مندیولار در غالب افراد مورد بررسی، در سمت راست در موقعیت حد واسط بود. میانگین فاصله‌ی کانال مندیولار تا کورتکس باکالی در ناحیه‌ی راموس و مولری در دو سمت راست و چپ دو سمت بین آقایان و خانم‌ها تفاوت معنی‌داری نداشت.

**کلید واژه‌ها:** مندیولار، توموگرافی کامپیوتری با پرتو مخروطی، رادیولوژی دندان.

تاریخ پذیرش: ۱۴۰۰/۱۰/۷

تاریخ اصلاح: ۱۴۰۰/۹/۶

تاریخ ارسال: ۱۴۰۰/۶/۳

استناد به مقاله: پژوهنده شیرین، مؤمنی حسن، اعتمادی شهاب، ابراهیمی آرمان. بررسی فراوانی تنوعات آناتومیک کانال مندیولار با استفاده از تصاویر Cone Beam Computed Tomography. مجله دانشکده دندان پزشکی اصفهان. ۱۴۰۱؛ ۱۸(۱): ۹۸-۱۰۶.

## مقدمه

کانال‌های مندیبل به طور معمول به صورت تک‌شاخه بوده و در دو طرف فک پایین به صورت قرینه قرار دارند (۱). در زمان رشد سریع قبل از تولد و ریما دلینگ ناحیه‌ی راموس ممکن است استخوان‌سازی داخل غشایی در کانال فک پایین اتفاق افتاده، به ایجاد کانال دو یا سه شاخه منجر شود و این پدیده به عنوان یکی از تغییرات آناتومیکی طبیعی در شکل کانال مندیبولار در نظر گرفته می‌شود (۲). وجود تفاوت‌ها و تنوعات در شکل کانال مندیبل برای جراحان فک و صورت به خصوص در طی اعمال جراحی استتوتومی بسیار با اهمیت است (۳).

بلاک عصب آلونلار تحتانی، رایج‌ترین و مهم‌ترین روش تزریق در دندان‌پزشکی است ولی متأسفانه احتمال عدم موفقیت، حتی در صورت تزریق صحیح بسیار بالا است (۴). عدم موفقیت در بی‌حسی فک پایین را می‌توان به علت تراکم بالای صفحه‌ی آلونول، دسترسی محدود به عصب آلونولار تحتانی، تنوع تشریحی این ناحیه و وجود عصب‌های فرعی در مجاورت دندان‌های پایین دانست (۵). بنابراین اگرچه وجود کانال‌های دو شاخه‌ی مندیبل به صورت یک‌طرفه یا دوطرفه بسیار کمیاب است، اما تشخیص این وضعیت آناتومیکی قبل از جراحی‌های فک پایین اهمیت دارد (۶).

برای یک دندان‌پزشک مهم است که از وجود کانال دو شاخه‌ی مندیبل آگاه باشد تا از روش مناسب‌تر تزریق بی‌حسی مانند Gow Gates به هنگام نیاز به بلاک عصب آلونولار تحتانی استفاده کند و از درد و ناراحتی‌های بعدی بیمار پیشگیری نماید (۷، ۸).

وجود کانال دو شاخه‌ی مندیبل علاوه بر ایجاد اختلال در بی‌حسی عصب آلونولار تحتانی می‌تواند مشکلاتی مانند نفوذ دندان عقل به درون کانال مندیبل، ایجاد ناهنجاری در جراحی‌های استتوتومی و زیبایی هنگام بازسازی مندیبل، بروز تومور تروماتیک تروما و خون‌ریزی در صورت آسیب به ناحیه ایجاد کند (۹). با معرفی روش‌های نوین درمانی

وجود کانال دو شاخه‌ی مندیبل و تشخیص آن از اهمیت بیشتری برخوردار گشته است (۱۰).

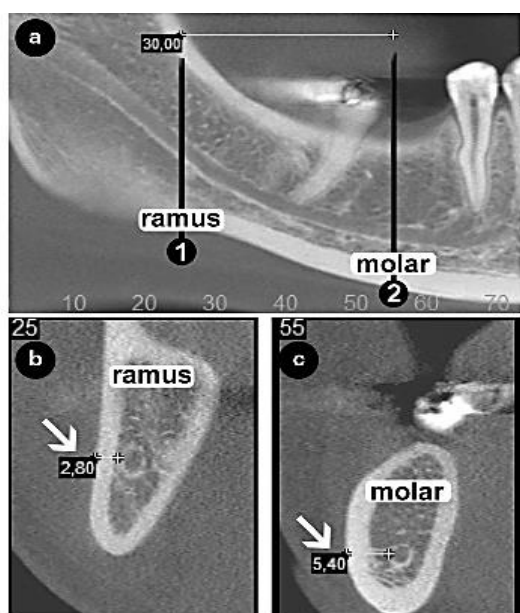کانال دندان‌ی فک پایینی به عنوان بخشی از فک پایین که دارای دسته‌جات عصبی و عروق خونی می‌باشد دارای اهمیت زیستی خاصی است. داشتن اطلاعات کافی از مسیر، توپوگرافی و تنوعاتی که در مسیر و در توپوگرافی کانال مشاهده می‌شود، امری ضروری است (۱۱). دانستن طول کانال و به خصوص موقعیت آن در نقاط مختلف مسیر و آگاهی از نقاط تغییر مسیر کانال به دندان‌پزشکان در شناخت نواحی با خطر بالا کمک می‌کند. این مسأله به ویژه در جراحی، اندو، جراحی‌های اندو، ایمپلنت‌های دندان‌ی و غیره دارای اهمیت خاصی است (۱۲، ۱۳).

بنابراین قبل از انجام هر عمل جراحی توجه به ساختارهای آناتومیکی ناحیه‌ی عمل و مشخص کردن موقعیت دقیق آن‌ها از اهمیت بسیاری برخوردار است. با تهیه‌ی پرتونگاری مناسب از بیمار و تعیین موقعیت این ساختارها از ایجاد عوارض نامطلوب در حین جراحی و پس از آن به طور چشمگیری کاسته می‌شود (۱۴).

تشخیص یک بیماری بر اساس تصویر رادیوگرافی آن به دانش دقیقی از علائم رادیوگرافی و ساختمان‌های طبیعی نیاز دارد. این تشخیص بدون در نظر گرفتن تنوعات و تغییرات ساختمان‌های آناتومیکی طبیعی تحقق نمی‌پذیرد (۱۵).

Villaça- Carvalho و همکاران (۱۶) در بررسی شیوع کانال مندیبولار دو شاخه‌ی مندیبل در توپوگرافی کامپیوتری با پرتو مخروطی (Cone beam computed tomography) بین دو جنس تفاوت معنی‌داری مشاهده نشد و ناحیه‌ی تحت تأثیر هم اختلافی را نشان نداد. با این وجود وقتی هر دو جنس به صورت ترکیبی مورد مطالعه قرار گرفتند این طور نشان داده شد که سمت راست بیشتر تحت تأثیر بوده است. Nithya و Aswath (۱۷) در ارزیابی شیوع و خصوصیات مورفولوژیکی کانال فک پایین، استفاده از CBCT را برای ارزیابی دقیق و شناسایی کانال‌های فک پایین قبل از هر

۲۱ تا ۳۵ میلی‌آمپر ثانیه (بسته به جثه‌ی بیمار) با رزولوشن بالا، فوکال اسپات ۰/۵ میلی‌متری، اسکن‌تایم ۱۴ ثانیه و توتال فیلتر ۲/۵ mmAL تهیه شده بودند. فاصله‌ی منبع تا بیمار نیز به صورت تقریبی ۲۲۰ میلی‌متر به دست آمد که این تصاویر CBCT در نرم‌افزار (Fabrikstr31, Bensheim, Germany) SIDEXIS 3D مورد بررسی قرار گرفت. این نرم‌افزار ابزار مورد نیاز برای اندازه‌گیری فاصله‌ها را فراهم می‌آورد. تصاویر در مقاطع آگزیاال، کراس‌سکشنال، پانورامیک بازسازی شده و تانجنشیال بررسی شدند (شکل ۱).



شکل ۱: نحوه‌ی اندازه‌گیری فاصله‌ی بین کانال مندیبولار و کورتکس باکال

برای بررسی موقعیت فوقانی- تحتانی کانال مطابق با تقسیم‌بندی Nortjé و همکاران (۱۹)، شکل مسیر کلی کانال در سه گروه انجام گرفت.

۱- کانال‌هایی که در تماس نزدیک یا در بیشترین حالت در فاصله‌ی ۲ میلی‌متری از آپکس مولر اول فک پایین قرار دارند دارای موقعیت بالایی یا مرتفع هستند.

۲- کانال‌هایی که در تماس نزدیک یا در بیشترین حالت در فاصله‌ی ۲ میلی‌متری از خط زیرین مندیبل قرار دارند در موقعیت پایینی قرار می‌گیرند.

گونه عمل جراحی برای جلوگیری از عوارض بعد از عمل پیشنهاد کردند.

با توجه به افزایش روزافزون جراحی‌های ایمپلنت و عوارض مهمی چون از دست رفتن حس به علت صدمه به عصب کانال فک پایینی، به علت مشخص نبودن مکان دقیق کانال فک پایین (۱۶) و ارتباط میان یافته‌های رادیوگرافیک و واقعیت آناتومیک موقعیت قرارگیری کانال از نظر اهمیت این موضوعات در تشخیص‌های کلینیکی و پاراکلینیکی دندان‌پزشکی، این مطالعه با هدف بررسی موقعیت آناتومیک کانال فک پایین در تصاویر CBCT بیماران مراجعه‌کننده به دانشکده‌ی دندان‌پزشکی دانشگاه آزاد اسلامی واحد اصفهان (خوراسگان) انجام شد و بر اساس فرضیه‌ی صفر، فاصله‌ی کانال مندیبولار تا کورتکس باکالی در ناحیه‌ی راموس و مولر در دو سمت راست و چپ بین آقایان و خانم‌ها تفاوتی ندارد.

## مواد و روش‌ها

در این پژوهش توصیفی- تحلیلی، تصاویر CBCT ۱۹۲ بیمار (معادل ۳۸۴ کانال مندیبولار) از بخش رادیولوژی دانشکده‌ی دندان‌پزشکی دانشگاه آزاد اسلامی واحد اصفهان (خوراسگان) در سال ۱۳۹۶ در قالب پایان‌نامه با کد ۲۳۸۱۰۲۰۱۹۴۲۰۵۴ بررسی شدند. روش نمونه‌گیری به روش آسان بود. تصاویر CBCT بایستی از کیفیت مطلوب برخوردار بوده و کانال آلوئولار تحتانی در تصویر قرار گرفته باشد، سن بالای ۱۸ سال بیمار، فقدان ضایعه‌ی فکی در ناحیه‌ی مورد نظر و عدم آسیمتری فکی از معیارهای ورود به مطالعه بودند و بیماران با دندان مولر اول کشیده شده و یا فقدان مادرزادی آن و یا وجود هرگونه سابقه‌ی آسیب واضح یا جراحی قبلی در ناحیه‌ی مندیبل از مطالعه خارج شدند.

این مطالعه با ارزیابی بر روی CBCT انجام گرفت. ابتدا تصاویر با دستگاه (Sirona Bensheim, Germany) GALILEOS با شرایط اکسپوژر ۸۵ تا ۱۰۰ کیلوولت و

در بیشتر افراد مورد بررسی، در سمت راست و چپ حاکی از فراوانی کم کانال مندیبولار با موقعیت بالایی و با موقعیت پایینی است. بیشترین فراوانی در سمت راست (۸۴/۵ درصد) و چپ (۸۷/۴ درصد) موقعیت حد واسط بود.

در بررسی توزیع فراوانی کانال دو شاخه در سمت راست، توزیع فراوانی نوع کانال‌های دو شاخه به صورت (کانال رترومولار، ۱۰/۵ درصد، کانال دنتال، ۷/۳ درصد، کانال فوروارد، ۱ درصد، کانال سه شاخه، ۰/۵ درصد) گزارش شد. توزیع فراوانی کانال‌های دو شاخه سمت چپ نیز به این صورت (کانال رترومولار، ۳/۶ درصد، کانال فوروارد، ۲/۶ درصد، کانال دنتال، ۲/۱ درصد، کانال باکال، ۱ درصد، کانال لینگوال، ۱ درصد) بود. در مجموع ۱۴ نفر از کل افراد مورد مطالعه (۱۹۲ نفر) در هر دو سمت دارای کانال مندیبولار دو شاخه بوده‌اند و ۲۹ مورد مشاهده شده‌ی دیگر یک‌طرفه بوده‌اند. بنابراین حدود ۷/۳ درصد از جمعیت مورد مطالعه، دارای کانال دو شاخه‌ی مندیبولار به صورت دو طرفه بوده‌اند.

میانگین فاصله‌ی کانال مندیبولار تا کورتکس باکالی در ناحیه‌ی راموس و همچنین در ناحیه‌ی مولری در دو سمت راست و چپ بین آقایان و خانم‌ها تفاوت معنی‌داری نداشت (p value > ۰/۰۵) (جدول ۱).

توزیع فراوانی موقعیت کانال مندیبولار در افراد مورد بررسی در سمت راست (p value = ۰/۰۰۲) بین آقایان و خانم‌ها تفاوت معنی‌داری داشت اما در سمت چپ، بین آقایان و خانم‌ها تفاوت معنی‌داری مشاهده نشد (p value = ۰/۳۳) (جدول ۲).

۳- کانال‌هایی که در موقعیت حد فاصل ۱ و ۲ قرار دارند دارای موقعیت حد واسط هستند.

کانال آلوتولار تحتانی جهت بررسی از نظر دارا بودن انشعاب، از باکال به لینگوال در تصاویر پانورامیک بازسازی شده ارزیابی شد. در صورت بروز شک در مورد وجود کانال مقاطع کراس‌سکشنال هم بررسی شدند.

کانال مندیبولار طبق نظر Nortjé و همکاران (۱۹) در ۴ دسته طبق منشأ و مسیر انشعاب دسته‌بندی می‌شود.

۱- کانال رو به جلو (Forward canal): انشعاب از دیواره‌ی بالایی کانال اصلی ایجاد می‌شود.

۲- کانال بوکولینگوال: انشعاب از باکال یا لینگوال کانال اصلی ایجاد می‌شود.

۳- کانال دندانی: انتهای کانال منشعب شده به آپکس دندان‌های مولر می‌رسد.

۴- کانال رترومولر: انشعاب از کانال اصلی جدا می‌شود و در فورامن رترومولر باز می‌شود.

تصاویر زیر نظر رادیولوژیست فک و صورت بررسی و اندازه‌گیری شدند. داده‌ها توسط نرم‌افزار SPSS نسخه‌ی ۲۰ (version 20, IBM Corporation, Armonk, NY) و با استفاده از آزمون‌های Chi-Square، Independent T-test، Paired T-test تجزیه و تحلیل شدند (p value کمتر از ۰/۰۵ معنی‌دار در نظر گرفته شده است).

## یافته‌ها

در بررسی فراوانی کانال‌های مندیبولار، موقعیت کانال مندیبولار

جدول ۱: میانگین فاصله‌ی کانال مندیبولار تا کورتکس باکالی در ناحیه‌ی راموس و ناحیه‌ی مولری چپ و راست بر حسب میلی‌متر به تفکیک جنس

p value	خانم		آقا	
	میانگین ± انحراف معیار		میانگین ± انحراف معیار	
۰/۲۰	۲/۹ ± ۱/۰۳		۲/۷ ± ۱/۱	
۰/۹۳	۴/۷۳ ± ۱/۲		۴/۷۴ ± ۱/۴	
۰/۶۶	۲/۹ ± ۱/۱		۲/۸ ± ۱/۱	
۰/۳۶	۴/۶ ± ۱/۳		۴/۸ ± ۱/۵	

جدول ۲: توزیع فراوانی موقعیت کانال مندیبل در دو سمت راست و چپ به تفکیک جنس

p value	موقعیت		سمت
	خانم تعداد (درصد)	آقا تعداد (درصد)	
۰/۰۰۲	۰ (۰)	۴ (۴/۵)	پایینی
	۷۹ (۸۰/۶)	۷۹ (۸۸/۸)	حد واسط
	۱۹ (۱۹/۴)	۶ (۶/۷)	بالایی
۰/۳۳	۱ (۱/۱)	۳ (۳/۴)	پایینی
	۸۱ (۸۶/۲)	۷۸ (۸۸/۶)	حد واسط
	۱۲ (۱۲/۷)	۷ (۸)	بالایی

نتایج پژوهش حاضر مغایرت داشت.

در مطالعه‌ی غفاری و همکاران (۲۰)، فراوانی کانال مندیبل با موقعیت حد واسط ۵۵/۸ درصد به عنوان شایع‌ترین موقعیت گزارش شد که با نتایج بررسی حاضر مطابقت داشت.

در مطالعه‌ی حاضر، فراوانی کانال‌های مندیبل با موقعیت بالایی ۱۱/۹ درصد به دست آمد که حاکی از فراوانی کم کانال مندیولار با موقعیت فوقانی است، در حالی که در تحقیق Nortjé و همکاران (۱۹)، ۴۶/۷ درصد بیماران این نمونه کانال را داشتند که با پژوهش حاضر مطابقت نداشت. دلیل این تفاوت زیاد احتمالاً به این علت است که در بررسی حاضر، بیماران دارای بی‌دندانی خلفی از مطالعه حذف شدند اما در پژوهش Nortjé و همکاران (۱۹)، ۸۴/۷ درصد از بیماران بالای ۶۰ سال و دارای کانال‌هایی با موقعیت بالا، تمام دندان‌های مولر خود را از دست داده بودند.

توزیع فراوانی شکل مسیر کلی کانال در سمت راست (p value = ۰/۶۵) و در سمت چپ (p value = ۰/۳۲) بین آقایان و خانم‌ها تفاوت معنی‌داری نداشت (جدول ۳). میانگین فاصله‌ی کانال مندیولار تا کورتکس باکالی در ناحیه‌ی راموس (p value = ۰/۹۸) و همچنین در ناحیه‌ی مولری (p value = ۰/۵۶) بین دو سمت راست و چپ، اختلاف معنی‌داری نداشت.

### بحث

با تأیید فرضیه‌ی صفر و بر اساس نتایج مطالعه‌ی حاضر، شایع‌ترین نوع کانال مندیولار از لحاظ موقعیت فوقانی-تحتانی کانال در تنه‌ی مندیبل بر اساس تقسیم‌بندی Nortjé و همکاران (۱۹) موقعیت حد واسط کانال با فراوانی ۸۶ درصد بود. این در حالی است که در مطالعه‌ی Nortjé و همکاران (۱۹)، فراوانی این نوع کانال ۳/۳ درصد بود که با

جدول ۳: توزیع فراوانی شکل مسیر کلی کانال در دو سمت راست و چپ به تفکیک جنس

p value	شکل مسیر کلی		سمت
	خانم تعداد (درصد)	آقا تعداد (درصد)	
۶۵/۰	۶۷ (۶۷)	۵۶ (۶۰/۹)	Progressive decending
	۲۳ (۲۳)	۲۴ (۱/۲۶)	Catenary
	۱۰ (۱۰)	۱۲ (۱۳)	الگوی خطی
۳۲/۰	۶۹ (۶۹)	۵۴ (۷/۵۸)	Progressive decending
	۲۱ (۲۱)	۲۷ (۲۹/۳)	Catenary
	۱۰ (۱۰)	۱۱ (۱۲)	الگوی خطی

که انشعابات کانال مندیبولار تحتانی توسط چندین روش می‌توانند مورد بررسی قرار گیرند که البته در تصاویر پانورامیک، امکان تشخیص آن‌ها کمتر است، اما تصاویر CBCT انتخاب خوبی برای تشخیص انواع مختلف آن است. در مطالعه‌ی Fuentes و همکاران (۳۰) در زمینه‌ی بررسی تنوع‌های مورفولوژیک کانال مندیبولار به صورت گذشته‌نگر، مشخص شد که میزان شیوع کانال‌های مندیبولار دو شاخه در هر دو جنس به یک میزان بود، ولی شیوع آن‌ها در افراد جوان تر بیشتر بوده است. این در حالی است که در مطالعه‌ی حاضر شیوع این کانال‌ها ارتباطی با سن و جنس نداشت.

در بررسی توزیع فراوانی شکل مسیر کلی کانال چه در سمت راست و چه در سمت چپ، بین آقایان و خانم‌ها تفاوت معنی‌داری وجود نداشت که با مطالعه‌ی میریگی و کاظمی‌پور (۳۱) مطابقت نداشت.

در بررسی میانگین فاصله‌ی کانال راست تا کورتکس باکال در نواحی مولری و راموس، در هر دو سمت راست و چپ، فاصله‌ی کانال مندیبولار تا کورتکس باکالی در ناحیه‌ی مولری بیشتر از ناحیه‌ی راموس می‌باشد و میانگین فاصله‌ی کانال مندیبولار تا کورتکس باکالی در ناحیه‌ی راموس و همچنین در ناحیه‌ی مولری در دو سمت راست و چپ بین آقایان و خانم‌ها، تفاوت معنی‌داری نداشت و میانگین فاصله‌ی کانال مندیبولار تا کورتکس باکالی در ناحیه‌ی راموس و همچنین در ناحیه‌ی مولری بین دو سمت راست و چپ اختلاف معنی‌داری نداشت.

در مطالعه‌ی مقطعی صورت گرفته توسط Leite و Lana (۲۷) در ارزیابی موقعیت باکولینگوالی کانال، فاصله‌ی بین کانال مندیبولار و استخوان کورتیکال وستیبولار در ناحیه‌ی دندان‌های مولر بیشتر از ناحیه‌ی راموس مندیبولار گزارش شد که با نتیجه‌ی مطالعه‌ی حاضر در این زمینه همخوانی داشت.

هنگام طرح‌ریزی درمان قبل از قرار دادن ایمپلنت‌های دندانی در ناحیه‌ی پشتی مندیبولار، محل دقیق عصب آلوئولار

Nortjé و همکاران (۱۹) در این مورد احتمال تشکیل استخوان جدید بر روی خط زیرین مندیبولار را به عنوان یک مکانیسم جبرانی و در نتیجه بالا رفتن کانال مندیبولار را به عنوان یک سؤال مطرح کرده است (۱). در مطالعه‌ی غفاری و همکاران (۲۰)، میزان فراوانی این نوع کانال، ۹/۲ درصد گزارش گردید که از نظر شیوع، کم‌ترین میزان را داشت.

فراوانی کانال مندیبولار با موقعیت پائینی در این مطالعه، ۲/۱ درصد که در بین سه تایپ ارائه شده از موقعیت فوقانی- تحتانی کانال در تنه‌ی مندیبولار (بر اساس تقسیم‌بندی Nortjé و همکاران (۱۹)) کم‌ترین شیوع را داشت. این در حالی است که شیوع این نوع کانال در مطالعه‌ی Nortjé و همکاران (۱۹)، ۴۸/۹ درصد و در پژوهش غفاری و همکاران (۲۰) برابر با ۳۵ درصد گزارش شد که با مطالعه‌ی حاضر همخوانی نداشت.

این تفاوت در نتایج می‌تواند به علت اختلاف نژادی و جغرافیایی باشد، ضمن این‌که انتظار می‌رود این مطالعه به علت استفاده از تصاویر سی‌تی‌اسکن با اشعه‌ی مخروطی در مقایسه با تحقیقات دیگر (۱۹، ۲۰) که از تصاویر پانورامیک برای پژوهش خود بهره گرفته بودند، نتایج دقیق‌تری را گزارش کرده باشد.

بر اساس نتایج مطالعه‌ی حاضر، فراوانی «موقعیت پائینی» و «موقعیت حد واسط» کانال در مردان بیشتر از زنان و فراوانی «موقعیت بالایی» در زنان بیشتر از مردان بود.

در بررسی توزیع فراوانی کانال دو شاخه، میزان فراوانی کانال دو شاخه در بیشتر افراد مورد بررسی (۸۵/۲ درصد) در سمت راست (۸۰/۷ درصد) و در سمت چپ (۸۹/۷ درصد) وجود نداشت. در مطالعاتی که بر روی تصاویر پانورامیک انجام گرفته است، شیوع کانال دو شاخه، بسیار کم بود (۲۰-۲۴) در حالی که در تحقیقاتی که بر روی تصاویر CBCT انجام گرفته‌اند، شیوع بیشتری از کانال دو شاخه را نشان داده‌اند (۲۹-۲۵)، این تفاوت در نتایج بیشتر به دلیل اختلاف نژادی و جغرافیایی است. ضمن این

خط وسط مندیبل، فاصله‌ی بین دو متال فورامن نیز انجام گیرد.

### نتیجه‌گیری

بیشترین فراوانی کانال مندیبل در غالب افراد مورد بررسی در سمت راست در موقعیت حد واسط بود. میانگین فاصله‌ی کانال مندیولار تا کورتکس باکالی در ناحیه‌ی راموس و مولری در دو سمت راست و چپ بین آقایان و خانم‌ها تفاوت معنی‌داری نداشت.

### سپاسگزارگی

بدین وسیله از تمام کسانی که در انجام این پژوهش ما را یاری رساندند سپاسگزاری می‌نماییم.

تحتانی و متال فورامن باید تعیین شود، زیرا این عوامل ارتفاع استخوان در دسترس جهت قراردعی ایمپلنت و طول مناسب ایمپلنت را تعیین می‌کنند. احتمال حضور کانال دو شاخه‌ی مندیبل در هر بیمار وجود دارد. بنابراین لازم است دندان‌پزشک از بهترین روش تصویربرداری و روش بی‌حسی موضعی جهت اقدامات درمانی استفاده نماید.

از محدودیت‌های پژوهش می‌توان به دستیابی به تصاویر CBCT با کیفیت مطلوب با توجه به معیارهای ورود به مطالعه و اندازه‌گیری‌های متعدد انجام شده اشاره نمود و در انتها پیشنهاد می‌شود به بررسی تعیین قطر کانال مندیبل، کانال متال و کانال انسیزیو و اندازه‌گیری‌های فاصله فورامن متال تا آپکس دندان پرمولر دوم، فاصله‌ی بین متال فورامن تا

## References

- Haas LF, Dutra K, Porporatti AL, Mezzomo LA, De Luca Canto G, Flores-Mir C, et al. Anatomical variations of mandibular canal detected by panoramic radiography and CT: a systematic review and meta-analysis. *Dentomaxillofac Radiol* 2016; 45(2): 20150310.
- Wadhvani P, Mathur R, Kohli M, Sahu R. Mandibular canal variant: a case report. *J Oral Pathol Med* 2008; 37(2): 122-4.
- Genc T, Duruel O, Kutlu HB, Dursun E, Karabulut E, Tözüm T. Evaluation of anatomical structures and variations in the maxilla and the mandible before dental implant treatment. *Dent Med Probl* 2018; 55(3): 233-40.
- Shahi S, Rahimi S, Yavari HR, Ghasemi N, Ahmadi F. Success rate of 3 injection methods with articaine for mandibular first molars with symptomatic irreversible pulpitis: A CONSORT randomized double-blind clinical trial. *J Endod* 2018; 44(10): 1462-6.
- Aggarwal V, Singla M, Miglani S, Kohli S. Comparative evaluation of mental incisal nerve block, inferior alveolar nerve block, and their combination on the anesthetic success rate in symptomatic mandibular premolars: a randomized double-blind clinical trial. *J Endod* 2016; 42(6): 843-5.
- Rouas P, Nancy J, Bar D. Identification of double mandibular canals: literature review and three case reports with CT scans and cone beam CT. *Dentomaxillofac Radiol* 2007; 36(1): 34-8.
- Click V, Drum M, Reader A, Nusstein J, Beck M. Evaluation of the gow-gates and Vazirani-Akinosi techniques in patients with symptomatic irreversible pulpitis: a prospective randomized study. *J Endod* 2015; 41(1): 16-21.
- Ravi Kiran BS, Kashyap VM, Uppada UK, Tiwari P, Mishra A, Sachdeva A. Comparison of efficacy of halstead, Vazirani Akinosi and gow gates techniques for mandibular anesthesia. *J Maxillofac Oral Surg* 2018; 17(4): 570-5.
- Claeys V, Wackens G. Bifid mandibular canal: literature review and case report. *Dentomaxillofac Radiol* 2005; 34(1): 55-8.
- Tadinada A, Schneider S, Yadav S. Evaluation of the diagnostic efficacy of two cone beam computed tomography protocols in reliably detecting the location of the inferior alveolar nerve canal. *Dentomaxillofac Radiol* 2017; 46(5): 20160389.
- Bogdán S, Huszár T, Fancsaly AJ, Németh Z, Pataky L, Barabás J. The clinical importance of the mandibular canal course variations. *Fogorv Sz* 2006; 99(4): 169-73. [In Hu].
- Güler A, Sumer M, Sumer P, Biçer I. The evaluation of vertical heights of maxillary and mandibular bones and the location of anatomic landmarks in panoramic radiographs of edentulous patients for implant dentistry. *J Oral Rehabil* 2005; 32(10): 741-6.
- Gomes AC, Vasconcelos BC, Silva ED, Caldas Ade F Jr, Pita Neto IC. Sensitivity and specificity of pantomography to predict inferior alveolar nerve damage during extraction of impacted lower third



- molars. *J Oral Maxillofac Surg* 2008; 66(2): 256-9.
14. Mraiwa N, Jacobs R, van Steenberghe D, Quirynen M. Clinical assessment and surgical implications of anatomic challenges in the anterior mandible. *Clin Implant Dent Relat Res* 2003; 5(4): 219-25.
  15. Bhaskar SN. Radiographic interpretation for the densit. 2<sup>nd</sup> ed. Missouri, US: Mosby; 1975. p. 78-83.
  16. Villaça-Carvalho MF, Manhães LR Jr, de Moraes ME, Lopes SL. Prevalence of bifid mandibular canals by cone beam computed tomography. *Oral Maxillofac Surg* 2016; 20(3): 289-94.
  17. Nithya J, Aswath N. Assessing the prevalence and morphological characteristics of bifid mandibular canal using cone-beam computed tomography – A retrospective cross-sectional study. *J Clin Imaging Sci* 2020; 10: 30.
  18. Kim ST, Hu KS, Song WC, Kang MK, Park HD, Kim HJ. Location of the mandibular canal and the topography of neurovascular structures. *J Craniofac Surg* 2009; 20(3): 936-9.
  19. Nortjé CJ, Farman AG, Grotepass FW. Variations in the normal anatomy of the inferior dental (mandibular) canal: a retrospective study of panoramic radiographs from 3612 routine dental patients. *Br J Oral Surg* 1977; 15(1): 55-63.
  20. Ghafari R, Motaghi Ai, Elahi M, Saghaie S. Evaluation of superior-inferior position of mandibular canal and its anatomic variations on panoramic radiographs in patients over 18 referring to Khorasgan Dental School. *J Isfahan Dent Sch* 2011; 7(4): 380-7. [In Persian].
  21. Naitoh M, Hiraiwa Y, Aimiya H, Arijji E. Observation of bifid mandibular canal using cone-beam computerized tomography. *Int J Oral Maxillofac Implants* 2009; 24(1): 155-9.
  22. Singh SK, Prabhu R, Mamatha GP, Gupta A, Jain M. Morphologic variations in the mandibular canal: A retrospective study of panoramic radiographs. *J Oral Health Res* 2010; 1(3): 106-12.
  23. Sanchis JM, Peñarrocha M, Soler F. Bifid mandibular canal. *J Oral Maxillofac Surg* 2003; 61(4): 422-4.
  24. Kalantar Motamedi MH, Navi F, Sarabi N. Bifid mandibular canals: prevalence and implications. *J Oral Maxillofac Surg* 2015; 73(3): 387-90.
  25. Rashsuren O, Choi JW, Han WJ, Kim EK. Assessment of bifid and trifid mandibular canals using cone-beam computed tomography. *Imaging Sci Dent* 2014; 44(3): 229-36.
  26. Shen EC, Fu E, Fu MM, Peng M. Configuration and corticalization of the mandibular bifid canal in a Taiwanese adult population: a computed tomography study. *Int J Oral Maxillofac Implants* 2014; 29(4): 893-7.
  27. Leite GM, Lana JP. Anatomic variations and lesions of the mandibular canal detected by cone beam computed tomography. *Surg Radiol Anat* 2014; 36(8): 795-804.
  28. de Oliveira-Santos C, Souza PH. Assessment of variations of the mandibular canal through cone beam computed tomography. *Clin Oral Investig* 2012; 16(2): 387-93.
  29. Yi G, Qiaohong Z, Xiaoqian H. Analysis of bifid mandibular canal via cone beam computed tomography. *Hua Xi Kou Qiang Yi Xue Za Zhi* 2015; 33(2): 158-60. [In Chinese].
  30. Fuentes R, Arias A, Farfán C, Astete N, Garay I, Navarro P, et al. Morphological variations of the mandibular canal in digital panoramic radiographs: a retrospective study in a Chilean population. *Folia Morphol* 2019; 78(1): 163-70.
  31. Mirbeigi S, Kazemipoor M. Evaluation of the course of the inferior alveolar canal: The first CBCT study in an Iranian population. *Pol J Radiol* 2016; 81: 338-41.