

Assessing the Initial Prediction by Navigation in the DIONavi System on the Accuracy of Implant Placement

Mitra Johari¹ 

Mohammad Ghasabzadehnaeini² 

Mohammad Aminkavoosi³ 

Maryam Hedayatian⁴ 

1. Dentist, School of Dentistry, Ahvaz Jundishapur University of Medical Sciences, Ahvaz, Iran.
2. **Corresponding Author:** Assistant Professor, Department of Oral and Maxillofacial Surgery, School of Dentistry, Ahvaz Jundishapur University of Medical Sciences, Ahvaz, Iran.
Email: mohammadnaini@gmail.com
3. Assistant Professor, Department of Oral and Maxillofacial Radiology, School of Dentistry, Ahvaz Jundishapur University of Medical Sciences, Ahvaz, Iran.
4. Postgraduate Dentistry, Department of Orthodontics, School of Dentistry, Isfahan (Khorasgan) Branch, Islamic Azad University, Isfahan, Iran.

Abstract

Introduction: Accuracy in guided implant surgery means that pre-determined position of the implant by the software matches the position of the implant in the patient's mouth. The aim of this study was to evaluate the impact of initial prediction by navigation in the DIONavi system on the accuracy of implant placement.

Materials & Methods: In this interventional study, two samples of 17 and 25 patients (in total 42 patient) requesting navigation method for implant placement were selected. First, a cone beam computed tomography (CBCT) was taken from each patient and then its virtual model was prepared using the DIO NAVI system (South Korean DIO company. Two to three months following the implant placement by the surgeon, the CBCT from the same section was obtained again and the thickness of the buccal bone on the implant, the thickness of the lingual bone on the implant, the distance of the implant apex to the apical anatomic regions (Nasal cavity, Maxillary sinus and Mental foramen), Implant depth from crest edge and implant distance from adjacent teeth if present in the two obtained images were compared. Data were analyzed using paired t test and Pearson Correlation Coefficient ($\alpha = 0.05$).

Results: The mean of all measurements in both groups in the initial prediction was significantly related to after surgery ($r = 0.99$, p value < 0.001) and in the group of 17, 98% and in the group of 25, 97.4% of the variances of the means of the total measurements were explained by the initial prediction.

Conclusion: The accuracy of implant placement with the help of dionavi system is estimated to be more than 97%.

Key words: Dental Implants, Surgical navigation systems, Oral surgery.

Received: 29.12.2021

Revised: 24.03.2022

Accepted: 26.04.2022

How to cite: Johari M, Ghasabzadehnaeini M, Aminkavoosi M, Hedayatian M. Assessing the Initial Prediction by Navigation in the DIONavi System on the Accuracy of Implant Placement. J Isfahan Dent Sch 2022; 18(2): 136-44.

صحت جای گذاری ایمپلنت در روش NAVIGATION در سیستم DIO Navi پیش بینی اولیه و بعد از جراحی

۱. میترا جوهری ^۱ ID
۲. محمد قصابزاده نائینی ^۲ ID
۳. محمدمبین کاووسی ^۳ ID
۴. مریم هدایتیان ^۴ ID

۱. دندان پزشکی عمومی، دانشکده دندان پزشکی، دانشگاه علوم پزشکی جندی شاپور اهواز، اهواز، ایران.
 ۲. نویسنده مسؤول: استادیار، گروه جراحی دهان، فک و صورت، دانشکده دندان پزشکی، دانشگاه علوم پزشکی جندی شاپور اهواز، اهواز، ایران.
 Email: mohammadnaini@gmail.com
 ۳. استادیار، رادیولوژی فک و صورت، دانشکده دندان پزشکی، دانشگاه علوم پزشکی جندی شاپور اهواز، اهواز، ایران.
 ۴. دستیار تخصصی، گروه ارتودنسی، دانشکده دندان پزشکی، دانشگاه آزاد اسلامی واحد اصفهان (خوراسگان)، اصفهان، ایران.

چکیده

مقدمه: دقت در جراحی هدایت شده ایمپلنت به معنای تطابق موقعیت از پیش تعیین شده ایمپلنت توسط نرم افزار با موقعیت ایمپلنت در دهان بیمار است. هدف از این مطالعه، بررسی تأثیر انجام پیش بینی اولیه توسط NAVIGATION در سیستم DIO NAVI در دقت جای گذاری ایمپلنت بود.

مواد و روش ها: در این مطالعه مداخله ای، دو نمونه به حجم ۲۵ و ۱۷ نفر (در مجموع ۴۲ بیمار) از بیماران متقاضی روش navigation برای جای گذاری ایمپلنت، انتخاب شدند ابتدا از هر بیمار یک CBCT (Cone beam computed tomography) گرفته شد و سپس مدل مجازی آن با استفاده از سیستم DIO NAVI (شرکت DIO، کره جنوبی) تهیه گردید. بعد از جای گذاری ایمپلنت توسط جراح دو تا سه ماه بعد، دوباره از بیمار از همان مقطع، CBCT گرفته و ضخامت استخوان باکالی روی ایمپلنت، ضخامت استخوان لینگوالی روی ایمپلنت، فاصله اپیکس ایمپلنت تا نواحی آناتومیک اپیکالی (حفره ی بینی، سینوس ماگزیلاری و متال فورامن)، میزان عمق ایمپلنت از لبه ی کرس، فاصله ی ایمپلنت از دندان های مجاور در صورت وجود در دو تصویر به دست آمده باهم مقایسه شد. داده ها با آزمون آماری Paired T-Test و همبستگی Pearson تجزیه و تحلیل شدند ($\alpha = 0/05$).

یافته ها: میانگین های کل اندازه گیری ها در هر دو گروه در پیش بینی اولیه با بعد از جراحی به طور معنی داری در ارتباط بود ($r = 0/99$ ، $p \text{ value} < 0/001$) و در گروه ۱۷ تا ۹۸ درصد و در گروه ۲۵ تا ۹۷/۴ درصد واریانس های میانگین های کل اندازه گیری ها توسط پیش بینی اولیه تبیین می شد.

نتیجه گیری: صحت قرار گیری ایمپلنت با کمک سیستم DIO Navi بیش از ۹۷ درصد برآورد گردید.

کلید واژه ها: ایمپلنت دندان، سیستم Navigation، جراحی دهان.

تاریخ پذیرش: ۱۴۰۱/۰۲/۰۶

تاریخ اصلاح: ۱۴۰۱/۰۱/۰۴

تاریخ ارسال: ۱۴۰۰/۱۰/۰۸

استناد به مقاله: جوهری میترا، قصابزاده نائینی محمد، کاووسی محمدمبین، هدایتیان مریم. صحت جای گذاری ایمپلنت در روش NAVIGATION در سیستم DIO Navi پیش بینی اولیه و بعد از جراحی. مجله دانشکده دندان پزشکی اصفهان. ۱۴۰۱؛ ۱۸ (۲): ۱۳۶-۱۴۴.

مقدمه

امروزه عرضه‌ی ایمپلنت‌های دندانی بسیار متنوع شده، مشخصه‌های فیزیکی بسیاری برای ایمپلنت‌ها وجود دارد که کارخانه‌های تولیدکننده را از هم متمایز می‌سازد. بنابراین برآورد کمیت استخوان مورد نیاز برای قرار دادن یک ایمپلنت در یک ناحیه، مشروط به داشتن ابتکار کافی برای جا دادن ایمپلنت‌های لازم در آن ناحیه است. با وجود باریک‌ترین ایمپلنت‌ها، مواردی وجود دارد که حجم استخوان برای جای‌گذاری ایمپلنت کافی نیست (۱).

جراحی با هدایت رایانه می‌تواند راه‌حلی دقیق و قابل پیش‌بینی با کمک نرم‌افزارهای تشخیصی پیشرفته فراهم آورد. بسیاری از کاربردهای این فناوری محدود به جای‌گذاری ایمپلنت هستند، از این ابزارهای پیشرفته برای کنترل بهتر فرایند پیوند استخوان نیز استفاده می‌شود. گسترش پروتکل‌های ارزیابی نواحی گیرنده و دهنده‌ی پیوند شامل فرایندهای آگمنتیشن سینوس و کاربرد سرجیکال گاید (راهنمای جراحی) برای کمک به پیشرفت بهتر، دقت بالاتر و عوارض کمتر پس از جراحی بیمار هستند (۱).

در جای‌گذاری ایمپلنت به روش معمول، مشکلات مختلفی از قبیل صدمه به ساختارهای مهم حیاتی مثل کانال مندیبولار، نزدیک بودن به دندان‌های مجاور و تداخل در گذاشتن رستوریشن‌های دندانی، ایجاد زاویه‌ی نامناسب ایمپلنت در موارد کمبود استخوان آلوئول وجود دارد (۲).

طی پیشرفت روزافزون علم و با روی کار آمدن سیستم Navigation و امکان پیش‌بینی‌های دقیق کامپیوتری مقدار زیادی از این خطاها کاهش یافته است. این تکنولوژی مزایای زیادی از جمله ایجاد فاصله‌ی مناسب برای دور شدن از ساختارهای مهم مثل کانال آلوئولار تحتانی، به حداقل رساندن متحرک‌سازی فلپ برای به دست آوردن جراحی‌های کمتر تهاجمی، جای‌گذاری دقیق ایمپلنت با فاصله‌ی مناسب و زاویه‌دار و جای‌گذاری در مکان‌های سخت از نظر دسترسی و زیبایی دارد (۳).

جراحی جهت‌یابی کامپیوتری (Computerized navigation)

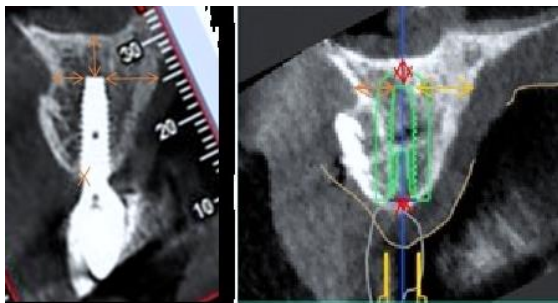
(surgery) برای ردیابی و هدایت وسایل جراحی حین عمل و افزایش روش‌های کمتر تهاجمی است. استفاده از این تکنولوژی به جراح این اجازه را می‌دهد که به طور دقیق جزئیات یک طرح ایمپلنت را پیش از عمل به بیمار انتقال دهد (۴)، این سیستم یک جهت‌یابی سه‌بعدی مجازی در نواحی پیچیده‌ی آناتومیکی ایجاد می‌کند (۲). مشاهده‌ی کامل تصاویر، ممانعت از صدمه به ساختارهای مهم آناتومیکی که با چشم غیر مسلح به سختی قابل مشاهده است را مقدور می‌سازد (۵). در این تکنولوژی از یک CBCT (Cone beam computed tomography) به عنوان تصویر راهنما برای طراحی به کمک کامپیوتر استفاده می‌شود که به طور مستقیم با اطلاعات CT و CBCT، موقعیت ایمپلنت را به طور مجازی بازسازی می‌کند. این سیستم شامل نرم‌افزار و سخت‌افزار تعیین‌کننده‌ی مکان‌های ایمپلنت دندانی است (۶). مراحل پروتکل جهت‌یابی سه بعدی شامل ساخت قالب رادیوگرافی و اسکن توپولوژی دهان، تصاویر تشخیصی (CT, CBCT)، طرح ایمپلنت سه بعدی مجازی، ساخت قالب جراحی و جراحی است (۷). تصاویر سه بعدی، نقش مهمی را در سیستم Navigation ایفا می‌کنند، اغلب از معاینه‌های رادیوگرافیک معمولی و به طور عمده اشعه‌های ایکس پانورامیک برای طرح‌ریزی ایمپلنت استفاده می‌شود، هر چند که به نظر می‌رسد این معاینات در مقایسه با CBCT کمتر کارآمد هستند، زیرا آن‌ها دیستورشن تولید می‌کنند و این می‌تواند در برنامه‌ریزی درمان مضر باشد (۸).

Kang و همکاران (۵) در بررسی استفاده از روش Navigation در جراحی ایمپلنت دندانی در مقایسه با روش Navigation استریولیتوگرافی به این نتیجه رسیدند که استریولیتوگرافی، خطای کمتر از Navigation داشته است.

Tsuji و همکاران (۹) در بررسی سیستم Navigation مبتنی بر سفالوگرام و کست‌های دندانی برای جراحان دهان، فک و صورت به این نتیجه رسیدند که این سیستم دقت زیادی برای جراحی‌های فک و صورت دارد. Aydemir و

پیش فرض ایمپلنت (DIO Corporation, Korea) توسط سیستم DIO NAVI (DIO, Korea) تهیه شد. (نوع ساپورت گاید Tooth support surgical guide بود).

جای گذاری ایمپلنت توسط جراح با استفاده از سیستم DIO NAVI انجام شد (تمام جراحی ها توسط یک جراح انجام شد) و حداقل دو الی سه ماه بعد دوباره از بیمار CBCT گرفته و سعی شد تا حد امکان موقعیت تصویربرداری و سر بیمار شبیه سازی شود و همان قسمتی که در آن، موقعیت ایمپلنت طراحی شده بود در CBCT نهایی نیز تهیه شود. موقعیت ایمپلنت ها در مقطع مورد نظر به صورت فایل JPG تهیه شد و در نرم افزار رادیولوژی Digora for windows (Soredex, Orion Crop, Helsinki, Finland) وارد گردید (Slice thickness = 2mm, Slice distance = 2 mm). از نقاط یکسان بر روی ایمپلنت (تا حد امکان نقاط در لبه اپیکالی و کروئالی و یا وسط ایمپلنت انتخاب شدند) خطی عمود بر نقطه و ایمپلنت رسم شد و فاصله ایمپلنت با نواحی آناتومیک اپیکال (حفره بینی، سینوس ماگزیلاری و منتال فورامن)، فاصله ایمپلنت با استخوان باکال، فاصله ایمپلنت با استخوان لینگوال، فاصله ایمپلنت با دندان مجاور، فاصله ایمپلنت با نقطه ی کرست استخوانی اندازه گیری شد و تمام اندازه گیری ها توسط یک متخصص رادیولوژی انجام گرفت (شکل ۱).



شکل ۱: تطابق پیش بینی اولیه ی سیستم DIO NAVI با جای گذاری نهایی ایمپلنت

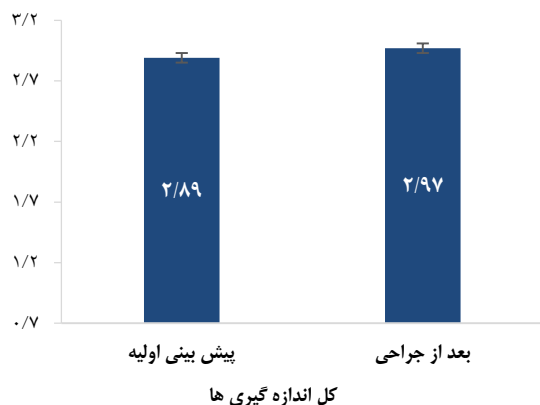
داده های به دست آمده توسط آزمون های Paired T-test

Arisan (۱۰) در مقایسه ی دقت جایگزینی ایمپلنت دو روش Free hand و Navigation به این نتیجه رسیدند که سیستم Navigation دقت بالاتری دارد.

با توجه به اطلاعات به دست آمده، نظریه های زیادی درباره ی دقت و برتری سیستم Navigation در جای گذاری ایمپلنت نسبت به روش معمول وجود دارد که هدف از این مطالعه، بررسی تأثیر انجام پیش بینی اولیه توسط Navigation در سیستم Navi DIO در دقت جای گذاری ایمپلنت بود و بر اساس فرضیه ی صفر، میزان ضخامت استخوان باکالی و لینگوالی روی ایمپلنت، میزان فاصله ی ایمپلنت، میزان عمق ایمپلنت و فاصله ی ایمپلنت از دندان های مجاور در پیش بینی اولیه و بعد از جراحی ایمپلنت یکسان بود.

مواد و روش ها

در این مطالعه ی مداخله ای، از بین بیماران مراجعه کننده به کلینیک ملل شهر اهواز طی سال ۱۳۹۵-۱۳۹۶ دو گروه ۱۷ و ۲۵ تایی (در مجموع ۴۲ بیمار) به صورت تصادفی تقسیم شدند و اسکن داخل دهانی (3shape, Denmark, Trios) انجام شد. گروه ۱۷ تایی تغییراتی در آناتومی ریح (تحلیل ریح) نداشتند و GBR (Guided bone regeneration) و سینوس لیفت انجام نشد ولی گروه ۲۵ تایی، تغییرات در آناتومی ریح داشتند و GBR و سینوس لیفت انجام شد. بیماران بایستی متقاضی روش Navigation برای جای گذاری ایمپلنت، فاقد بیماری های لوکال و بدخیمی و عدم دریافت کننده ی graft استخوانی فاقد نیاز به سینوس لیفت باشند و افراد سیگاری و افرادی که بهداشت دهان و دندان را به خوبی رعایت نمی کردند، از مطالعه خارج شدند. در این پژوهش، تفکیک سازی دو گروه فقط برای افزایش دقت با افزایش معیارهای ورود بود و هیچ گونه محدودیتی اعم از نوع دندان و محل ایمپلنت وجود نداشت. ابتدا از بیماران با استفاده از دستگاه Galileos- Sirona (Bensheim, Germany) CBCT گرفته شد و مدل



نمودار ۱: توزیع میانگین‌های کل اندازه‌گیری‌ها طی پیش‌بینی اولیه و بعد از جراحی ایمپلنت (n = ۱۷)

در بررسی میزان صحت جای گذاری ایمپلنت در روش فوق در پیش‌بینی اولیه و بعد از جراحی ایمپلنت (n = ۲۵)، میزان ضخامت استخوان باکالی روی ایمپلنت (p value = ۰/۰۲۶)، میزان ضخامت استخوان لینگوالی روی ایمپلنت (p value = ۰/۰۰۱)، فاصله‌ی آپکس ایمپلنت تا نواحی آناتومیک اپیکالی (p value = ۰/۰۰۱) و میزان عمق ایمپلنت از لبه‌ی کرس (p value = ۰/۰۰۱) در پیش‌بینی اولیه و بعد از جراحی ایمپلنت تفاوت معنی‌داری داشت؛ میزان فاصله‌ی ایمپلنت از دندان‌های مجاور در صورت وجود در پیش‌بینی اولیه و بعد از جراحی ایمپلنت، تفاوت معنی‌داری نداشت (p value = ۰/۸۲۰) (جدول ۲). بر اساس ضریب همبستگی Pearson میانگین‌های کل اندازه‌گیری‌ها در گروه ۲۵ تایی در پیش‌بینی اولیه با بعد از جراحی به طور معنی‌داری در ارتباط بود (p value < ۰/۰۰۱، r = ۰/۹۹). (p value < ۰/۰۰۱)

و همبستگی Pearson در نرم‌افزار SPSS نسخه‌ی ۲۰ (version 20, IBM Corporation, Armonk, NY) تجزیه و تحلیل شدند و سطح معنی‌داری ۰/۰۵ در نظر گرفته شد.

این مطالعه با شماره‌ی ثبت پایان‌نامه‌ی ۵۹۵ و کد اخلاق IR.AJUMS.REC.1396.191 از کمیته‌ی اخلاق پژوهشی دانشگاه علوم پزشکی اهواز انجام شده است.

یافته‌ها

در بررسی میزان صحت جای گذاری ایمپلنت در روش Navigation در سیستم DIO NAVI در پیش‌بینی اولیه و بعد از جراحی ایمپلنت (n = ۱۷)، میانگین ضخامت استخوان باکالی روی ایمپلنت (p value = ۰/۶۹۰)، فاصله‌ی آپکس ایمپلنت تا نواحی آناتومیک اپیکالی (حفره‌ی بینی، سینوس ماگزیلاری و متال فورامن) (p value = ۰/۰۶۳) و میزان فاصله‌ی طرح ایمپلنت از دندان‌های مجاور در صورت وجود (p value = ۰/۷۸۲) در پیش‌بینی اولیه و بعد از جراحی ایمپلنت، تفاوت معنی‌داری نداشتند ولی میانگین ضخامت استخوان لینگوالی روی ایمپلنت در پیش‌بینی اولیه و بعد از جراحی ایمپلنت تفاوت معنی‌داری داشت (p value = ۰/۰۰۴) (جدول ۱). بر اساس ضریب همبستگی Pearson، میانگین‌های کل اندازه‌گیری‌ها در گروه ۱۷ تایی در پیش‌بینی اولیه با بعد از جراحی به طور معنی‌داری در ارتباط بود (p value < ۰/۰۰۱، r = ۰/۹۹). ضریب تبیین (R²) نشان داد، ۹۸ درصد واریانس‌های میانگین‌های کل اندازه‌گیری‌ها توسط پیش‌بینی اولیه تبیین می‌شود (نمودار ۱).

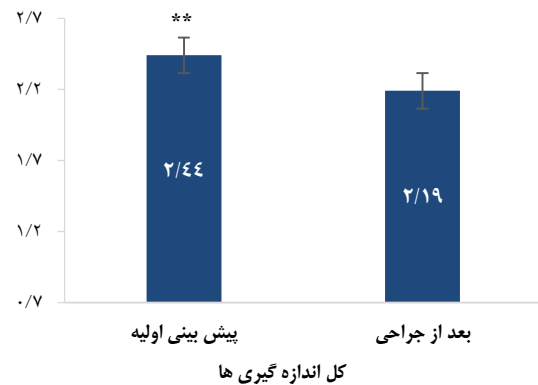
جدول ۱: بررسی میزان صحت جای گذاری ایمپلنت در روش Navigation طی پیش‌بینی اولیه و بعد از جراحی ایمپلنت (n = ۱۷)

متغیر	تعداد	پیش‌بینی اولیه	
		انحراف معیار ± میانگین	انحراف معیار ± میانگین
ضخامت استخوان باکالی روی ایمپلنت	۱۷	۲/۷۱ ± ۱/۴	۲/۷۴ ± ۱/۴
ضخامت استخوان لینگوالی روی ایمپلنت	۱۷	۲/۷۹ ± ۱/۵۶	۲/۵۸ ± ۱/۵۸
فاصله‌ی آپکس ایمپلنت تا نواحی آناتومیک اپیکالی	۱۷	۵/۱۴ ± ۷/۷	۵/۶۵ ± ۸/۰۱
فاصله‌ی ایمپلنت از دندان‌های مجاور در صورت وجود	۱۷	۰/۸۹ ± ۱/۲۶	۰/۹ ± ۱/۲۸

جدول ۲: بررسی میزان صحت جای گذاری ایمپلنت در روش Navigation طی پیش بینی اولیه و بعد از جراحی ایمپلنت (n = ۲۵)

متغیر	تعداد	پیش بینی اولیه		p value
		انحراف معیار ± میانگین	بعد از جراحی	
ضخامت استخوان باکالی روی ایمپلنت	۲۵	۳/۱۹ ± ۱/۸۱	۲/۷۱ ± ۱/۴۲	۰/۰۲۶
ضخامت استخوان لینگوالی روی ایمپلنت	۲۵	۲/۹۷ ± ۱/۸	۲/۷۹ ± ۱/۸۱	۰/۰۰۱
فاصله‌ی آپکس ایمپلنت تا نواحی آناتومیک اپیکالی	۲۵	۳/۷۵ ± ۶/۶۶	۴/۱۶ ± ۶/۹۶	۰/۰۳۱
میزان عمق ایمپلنت از لبه‌ی کرست	۲۵	۱/۶ ± ۱/۱۱	۰/۶۱ ± ۰/۹۸	۰/۰۰۱
فاصله‌ی ایمپلنت از دندان‌های مجاور در صورت وجود	۲۵	۰/۶۸ ± ۱/۱۴	۰/۶۸ ± ۱/۱۴	۰/۸۲۰

ضریب تبیین (R^2) نشان داد، ۹۸/۴ درصد واریانس‌های میانگین‌های کل اندازه‌گیری‌ها توسط پیش‌بینی اولیه تبیین می‌شود (نمودار ۲).



نمودار ۲: توزیع میانگین‌های کل اندازه‌گیری‌ها طی پیش‌بینی اولیه و بعد از جراحی ایمپلنت (n = ۲۵)
**p value < 0.01

بحث

با توجه به نتایج مطالعه، فرضیه‌ی صفر تأیید نشد و نتایج بیانگر دقت بالای سیستم navigation DIO NAVI می‌باشد.

دقت در جراحی هدایت‌شده‌ی ایمپلنت به معنای تطابق موقعیت از پیش‌تعیین‌شده‌ی ایمپلنت توسط نرم‌افزار با موقعیت ایمپلنت در دهان بیمار است (۱۱) که بازتابی از یک جمع‌بندی کلی شامل تمام انحرافات و خطاها از تصویربرداری و تبدیل داده‌ها به راهنما تا موقعیت ناصحیح هنگام جراحی می‌باشد (۱۲) که انواع مختلف آن شامل خطا هنگام تصویربرداری و پردازش داده‌ها، خطا در موقعیت

تمپلیت و حرکت آن در طول دریل کردن، خطاهای مکانیکی ناشی از توان و تحمل ابزار جراحی است. تمامی خطاها اگرچه به ندرت اتفاق می‌افتد اما می‌تواند روی هم انباشته شوند. در سال‌های اخیر چندین مطالعه بر روی دقت جراحی هدایت‌شده توسط کامپیوتر، انجام شده است (۱۳). در مطالعه‌ی مروری Panchal و همکاران (۱۴) در بررسی ارزیابی دقیق ایمپلنت به کمک کامپیوتر نشان دادند که این روش، امکان قرار دادن ایمپلنت را به صورت دقیق فراهم می‌کند.

در مطالعه‌ی حاضر، صحت قرارگیری ایمپلنت با کمک سیستم DIO NAVI در طی پیش‌بینی اولیه در قیاس با حالت پس از جراحی مورد ارزیابی قرار گرفت که نتایج بیانگر دقت بالای سیستم navigation DIO NAVI بود.

در بررسی نتایج مطالعات انجام شده، سیستم Navigation دندانی دقت بالاتری نسبت به انجام ایمپلنت‌گذاری در روش معمول داشت (۱۵-۱۹).

طراحی سیستم DIO NAVI به گونه‌ای است که در ست جراحی آن مجموعه‌ای از اسلیوها (استوانه‌هایی با قطر درونی متفاوت) و استاپر در کنار راهنمای جراحی وجود دارد که هر سه این‌ها در کنار هم و از همه مهم‌تر رعایت مسیر و نقشه‌ای که شرکت از پیش طراحی کرده، توسط جراح امکان کنترل و افزایش دقت در گذاشتن ایمپلنت در سه بعد فضایی را ایجاد می‌کند.

مطالعات نشان داده‌اند که قرار دادن ایمپلنت دندانی در ناحیه‌ی خلفی فک پایین بسیار سخت است. به دلیل موانع

مربوط باشد که برخی مطالعات نشان داده‌اند، جراحان مجرب، اشتباهات کوچک‌تری نسبت به پزشکان تازه کار داشته‌اند (۲۲).

چون تجربه‌ی جراح برای جراحی ایمپلنت دندانی ضروری است؛ استفاده از سیستم Navigation می‌تواند به کارآمدی جراحی ایمپلنت کمک کند، زیرا می‌تواند از درستی هر دوی این موارد یعنی قرارگیری ایمپلنت دندانی و کیفیت درمان بیمار اطمینان حاصل کند.

مطالعات انجام شده، کارآمدی سی‌تی‌اسکن multislice را در طول برنامه‌ریزی درمان‌های مختلف دندان‌پزشکی از جمله قرار دادن ایمپلنت‌ها نشان داده است (۲۳). اگرچه تعدادی از مطالعات در مقایسه‌ی دقت اندازه‌گیری تصاویر سی‌تی‌اسکن در مقابل تصاویری که مبتنی بر CBCT هستند، کارآمدی سی‌تی‌اسکن‌های multi slice را رد کرده و CBCT را گزینه‌ی بهتری می‌دانند (۲۴). در مطالعه‌ی حاضر نیز برای افزایش دقت، سعی در بررسی مطالعه بر روی تصاویر CBCT شده است.

استفاده از CBCT برای طراحی ایمپلنت‌های دندانی به دلیل دقت و وضوح بالای تصاویر، امکان ارائه‌ی برش‌های منحصربه‌فرد، برای مشاهده‌ی وضعیت‌های مختلف دندانی و همچنین امکان مشاهده‌ی تغییرات آناتومیکی مرتبط با روند جراحی بهتر است (۲۵). برخی مطالعات گزارش داده‌اند که تغییر موقعیت بیمار در یک معاینه‌ی رادیوگرافی تغییرات ابعادی در عکس ایجاد می‌کند. جای‌گذاری ضعیف بیمار می‌تواند ایجاد ساختارهای غیر دقیق و بزرگ شدن را تشدید کند که باعث مداخله در برنامه‌ریزی روند قرار دادن ایمپلنت‌های دندانی می‌شود (۲۶). بنابراین سیستم Navigation ایمپلنت دندانی نیازمند آینده‌نگری جامع و برنامه‌ریزی اختصاصی و تصویربرداری با کیفیت برای بهبود عملکردش است که در سیستم DIO NAVI با طرح‌ریزی ایمپلنت بر روی تصاویر با کیفیت CBCT باعث افزایش دقت در برنامه‌ریزی شده است.

در مطالعه‌ی Stefanelli و همکاران (۲۷)، جراحی

ناشی از بافت نرم و کوتاه بودن فاصله‌ی بین فک‌ها که همه‌ی این عوامل به طور قابل توجهی بر امکان با دقت قرار دادن دریل جراحی تأثیر می‌گذارند (۸، ۲۰). همچنین متنوع بودن توده‌های استخوانی ناحیه‌های مختلف بر شانس موفقیت ایمپلنت‌گذاری تأثیر گذارند (۲۱).

بر اساس نتایج به دست آمده در مطالعه‌ی حاضر، بیشترین اختلاف میانگین مربوط به متغیر فاصله‌ی آپکس ایمپلنت تا نواحی آناتومیکی اپیکالی در گروه ۲۵ تایی بود که این فاصله توسط استاپر بر روی دریل کنترل می‌شود که دلیل اختلاف آن احتمالاً به خاطر کاهش دریلینگ ایمپلنت و دریل توسط جراح در نواحی نزدیک نقاط حساس می‌باشد.

یکی دیگر از دلایلی که در گروه ۲۵ تایی باعث تفاوت در متغیرهای اپیکالی شد، وجود کیس‌های سینوس لیفت از نوع اپروچ کرستال بود که اگرچه عمق ایمپلنت با نوع فیکسچری که گذاشته می‌شود، کنترل شده اما هنگام سینوس لیفت و گذاشتن پودر استخوان بعد از بالا بردن سینوس مقدار تشکیل استخوان را نمی‌توان به طور دقیق تعیین کرد. این کیس‌ها خود باعث خطای ظاهری در مقایسه با ساختار اولیه قبل از گذاشتن ایمپلنت می‌شد.

طبق نتایج مطالعه‌ی حاضر، در گروه ۲۵ تایی، میانگین ضخامت استخوان باکالی نواحی پذیرنده‌ی ایمپلنت در مقایسه‌ی دو حالت قبل و بعد از جراحی تفاوت معنی‌داری داشت که علت این تفاوت در ارتباط با مواردی است که پیوند استخوان دریافت نموده‌اند و با گذشت زمان دچار تحلیل شده‌اند.

همچنین در گروه ۲۵ تایی، متغیر میزان عمق ایمپلنت از لبه‌ی کرست بین دو حالت قبل و بعد از جراحی تفاوت معنی‌داری داشت که نشان می‌داد، روند تحلیل فیزیولوژیک به مرور زمان در قسمت کروئال ایمپلنت روندی از پیش تعیین شده است و این حالت نیز می‌تواند موجب پدید آمدن خطا و اشتباه در اندازه‌گیری‌ها شود. علاوه بر این، دقت جراحی ایمپلنت ممکن است به تجربه‌ی جراح نیز

نتیجه‌گیری

صحت قرارگیری ایمپلنت با کمک سیستم DIO NAVI بیش از ۹۷ درصد برآورد می‌گردد که نشان‌دهنده‌ی دقت بسیار عالی در روند جراحی می‌باشد.

سپاسگزاری

این پژوهش به شماره‌ی پایان‌نامه‌ی ۵۹۵ در دانشکده‌ی دندان پزشکی دانشگاه علوم پزشکی اهواز به تصویب رسید. بدین وسیله از تمام کسانی که در انجام این پژوهش ما را یاری رساندند، سپاسگزاری می‌نماییم.

ایمپلنت با روش Dynamic navigation با استفاده از تصاویر رایانه‌ای CBCT، باعث افزایش دقت در جراحی و ارتقاء سطح جراحی و عوارض کمتر جراحی شد.

از محدودیت‌های این مطالعه می‌توان به کمبود حجم نمونه و محدودیت مکانی (کلینیک ملل) به دلیل عدم وجود دستگاه در مراکز دیگر اشاره نمود و در انتها پیشنهاد می‌شود در مطالعات آتی به بررسی تأثیر و تفاوت دقت سیستم DIO NAVI استخوان ماگزیلا و مندیبل به صورت جداگانه پرداخته شود و همچنین دقت سیستم DIO NAVI در قدام و خلف باهم مقایسه گردد.

References

- Rinaldi M, Ganz SD, Mottola A. Computer-guided applications for dental implants, bone grafting, and reconstructive surgery. 1st ed. London, UK: Elsevier; 2015.
- Westendorff C, Hoffmann J, Gomez-Roman G, Bartz D, Herberts T, Reinert S. Accuracy and interindividual outcome of navigation guided dental implant socket drilling in an experimental setting. International Congress Series 2005; 1281: 1205-10.
- Block MS. Accuracy using static or dynamic navigation. J Oral Maxillofac Surg 2016; 74(1): 2-3.
- Casap N, Tarazi E, Wexler A, Sonnenfeld U, Lustmann J. Intraoperative computerized navigation for flapless implant surgery and immediate loading in the edentulous mandible. Int J Oral Maxillofac Implants 2005; 20(1): 92-8.
- Kang SH, Lee JW, Lim SH, Kim YH, Kim MK. Verification of the usability of a navigation method in dental implant surgery: in vitro comparison with the stereolithographic surgical guide template method. J Craniomaxillofac Surg 2014; 42(7): 1530-5.
- Ewers R, Schicho K, Truppe M, Seemann R, Reichwein A, Figl M, et al. Computer-aided navigation in dental implantology: 7 years of clinical experience. J Oral Maxillofac Surg 2004; 62(3): 329-34.
- Voulgarakis A, Strub JR, Att W. Outcomes of implants placed with three different flapless surgical procedures: a systematic review. Int J Oral Maxillofac Surg 2014; 43(4): 476-86.
- Meyer U, Wiesmann HP, Runte C, Fillies T, Meier N, Lueth T, et al. Evaluation of accuracy of insertion of dental implants and prosthetic treatment by computer-aided navigation in minipigs. Br J Oral Maxillofac Surg 2003; 41(2): 102-8.
- Tsuji M, Noguchi N, Shigematsu M, Yamashita Y, Ihara K, Shikimori M, et al. A new navigation system based on cephalograms and dental casts for oral and maxillofacial surgery. Int J Oral Maxillofac Surg 2006; 35(9): 828-36.
- Aydemir CA, Arisan V. Accuracy of dental implant placement via dynamic navigation or the freehand method: A split-mouth randomized controlled clinical trial. Clin Oral Implants Res 2020; 31(3): 255-63.
- Schnitman PA, Rubenstein JE, Whörle PS, DaSilva JD, Koch GG. Implants for partial edentulism. J Dent Educ 1988; 52(12): 725-36.
- Vercruyssen M, Hultin M, Van Assche N, Svensson K, Naert I, Quirynen M. Guided surgery: accuracy and efficacy. Periodontol 2000 2014; 66(1): 228-46.
- Vercruyssen M, Cox C, Coucke W, Naert I, Jacobs R, Quirynen M. A randomized clinical trial comparing guided implant surgery (bone- or mucosa-supported) with mental navigation or the use of a pilot-drill template. J Clin Periodontol 2014; 41(7): 717-23.
- Panchal N, Mahmood L, Retana A, Emery 3rd R. Dynamic navigation for dental implant surgery. Oral Maxillofac Surg Clin North Am 2019; 31(4): 539-47.
- Hardy TC, Suri L, Stark P. Influence of patient head positioning on measured axial tooth inclination in panoramic radiography. J Orthod 2009; 36(2): 103-10.

16. Gillot L, Cannas B, Friberg B, Vrielinck L, Rohner D, Pettersson A. Accuracy of virtually planned and conventionally placed implants in edentulous cadaver maxillae and mandibles: a preliminary report. *J Prosthet Dent* 2014; 112(4): 798-804.
17. Behneke A, Burwinkel M, Behneke N. Factors influencing transfer accuracy of cone beam CT-derived template-based implant placement. *Clin Oral Implants Res* 2012; 23(4): 416-23.
18. D'haese J, De Bruyn H. Effect of smoking habits on accuracy of implant placement using mucosally supported stereolithographic surgical guides. *Clin Implant Dent Relat Res* 2013; 15(3): 402-11.
19. Stefanelli LV, DeGroot BS, Lipton DI, Mandelaris GA. Accuracy of a dynamic dental implant navigation system in a private practice. *Int J Oral Maxillofac Implants* 2019; 34(1): 205-13.
20. Brief J, Edinger D, Hassfeld S, Eggers G. Accuracy of image-guided implantology. *Clin Oral Implants Res* 2005; 16(4): 495-501
21. Sun TM, Lan TH, Pan CY, Lee HE. Dental implant navigation system guide the surgery future. *Kaohsiung J Med Sci* 2018; 34(1): 56-64.
22. Lund H, Gröndahl K, Gröndahl HG. Accuracy and precision of linear measurements in cone beam computed tomography Accuitomo tomograms obtained with different reconstruction techniques. *Dentomaxillofac Radiol* 2009; 38(6): 379-86.
23. Siessegger M, Schneider BT, Mischkowski RA, Lazar F, Krug B, Klesper B, et al. Use of an image-guided navigation system in dental implant surgery in anatomically complex operation sites. *J Craniomaxillofac Surg* 2001; 29(5): 276-81.
24. Nishikawa K, Suehiro A, Sekine H, Kousuge Y, Wakoh M, Sano T. Is linear distance measured by panoramic radiography reliable. *Oral Radiol* 2010; 26: 16-9.
25. Scher EL. Risk management when operating in the posterior mandible. *Implant Dent* 2002; 11(1): 67-72.
26. Kobayashi K, Shimoda S, Nakagawa Y, Yamamoto A. Accuracy in measurement of distance using limited cone-beam computerized tomography. *Int J Oral Maxillofac Implants* 2004; 19(2): 228-31.
27. Stefanelli LV, DeGroot BS, Lipton DI, Mandelaris GA. Accuracy of a dynamic dental implant navigation system in a private practice. *Int J Oral Maxillofac Implants* 2019; 34(1): 205-13.