

گزارش یک مورد درمان ریشه دندان تارودنتیسم

دکتر کمال امینی^۱، دکتر عباسعلی خادمی^۲، دکتر امیرارسلان نوابی*

چکیده

مقدمه: تارودنتیسم جزء اختلالات تکاملی دندان است که به وسیله اتاقتک پالپ، طویل شده و جابه‌جایی محل انشعاب ریشه دندان شناسایی می‌شود. شیوع تقریبی آن ۲/۵ درصد تا ۰/۵ درصد در افراد سفید پوست است. شیوع آن در نژاد آسیایی بین ۳۰-۳ درصد با بیشترین درصد ابتلا در نژاد مغول و مردم آسیای شرقی می‌باشد. تارودنتیسم، می‌تواند به صورت یک ناهنجاری مجزا و یا به عنوان قسمتی از یک سندرم بروز نماید. در این صورت تشخیص سندرم و به واسطه وجود تارودنتیسم، می‌تواند توسط دندان‌پزشک صورت گیرد. تاج این دندان‌ها از لحاظ بالینی به طور کامل شبیه دندان‌های دیگر است؛ اما در رادیوگرافی بزرگ شدن اتاقتک پالپ، فقدان تنگی در طوق دندان‌ها و ریشه‌های کوتاه دیده می‌شود.

گزارش مورد: در این مقاله یک مورد نادر از تارودنتیسم که به صورت دو طرفه در نمای رادیوگرافی بیمار دیده شد، معرفی شده است. یک مورد دندان تارودنتیسم دچار پولپیت غیر قابل برگشت و چگونگی نحوه درمان آن در مقاله حاضر ارایه شده است.

نتیجه‌گیری: با وجود دشواری‌های مراحل مختلف درمان ریشه، امکان درمان ریشه موفق دندان‌های دچار تارودنتیسم وجود دارد.

کلید واژه‌ها: تارودنتیسم، ریشه دندان، معالجه ریشه.

* دستیار تخصصی، گروه اندودنتیکس، دانشکده دندان‌پزشکی، دانشگاه آزاد اسلامی خوراسگان، اصفهان، ایران. (مؤلف مسؤول)
arsalan_navabi@yahoo.com

۱: استادیار، گروه اندودنتیکس، دانشکده دندان‌پزشکی، دانشگاه آزاد اسلامی خوراسگان، اصفهان، ایران.

۲: استاد، گروه اندودنتیکس، دانشکده دندان‌پزشکی و عضو مرکز تحقیقات دندان‌پزشکی تری‌نژاد، دانشگاه علوم پزشکی اصفهان، اصفهان، ایران.

این مقاله در تاریخ ۹۰/۴/۷ به دفتر مجله رسیده، در تاریخ ۹۰/۷/۱۳ اصلاح شده و در تاریخ ۹۰/۷/۱۹ تأیید گردیده است.

مجله دانشکده دندان‌پزشکی اصفهان
۱۳۹۰، (۴)۷: ۴۵۳ تا ۴۵۹

مقدمه

تارودنتیسم، نوعی اختلال تکاملی دندان است که به وسیله اتافک پالپ طولیل شده و جابه‌جایی محل فورکیشن دندان شناسایی می‌شود [۱]. واژه تارودنتیسم (دندان گاوی) از واژه لاتین Tauros به معنی گاو و واژه یونانی Odus به معنی دندان گرفته شده است [۲].

تارودنتیسم یک ناهنجاری نادر با شیوع تقریبی ۲/۵-۰/۵ درصد در افراد سفید پوست می‌باشد [۳]. شیوع آن در نژاد آسیایی بین ۳۰-۳ درصد با بیشترین شیوع در مغول‌ها و آسیای شرقی می‌باشد [۴]. تارودنتیسم در بیشتر موارد به صورت یک صفت منفرد و در موارد نادر به صورت جزئی از یک سندرم خاص ایجاد می‌گردد [۵]. بررسی‌های انجام شده نشان می‌دهد که این اختلال می‌تواند با یک نوع ناشناخته از ناهنجاری‌های اکتودرمال در ارتباط باشد. همچنین این امکان وجود دارد که این آنومالی به فاکتورهای ژنتیکی و سندروم‌های مختلفی مانند Tricho-dento-osseos، کلاین‌فلتر، داون، لایو، هیپوفسفاتازیا و آملوژن‌ایمپرکتا ارتباط داشته باشد [۶، ۷]. خصوصیات تارودنتیسم همراه با سندروم با موارد غیر سندرومیک مشابه است [۵].

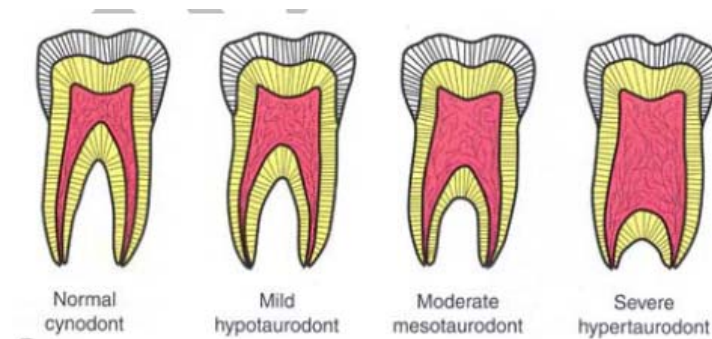
Shaw [۸] دندان‌های دچار تارودنتیسم را بر اساس شدت به سه دسته هیپوتارودنتیسم، مزوتارودنتیسم و هیپرتارودنتیسم طبقه‌بندی کرد. هیپوتارودنتیسم شکل خفیف تارودنتیسم است، مزوتارودنتیسم شکل متوسط آن و هیپرتارودنتیسم شکل شدید تارودنتیسم است که در آن محل فورکیشن نزدیک اپکس ریشه‌ها است (شکل ۱).

از لحاظ بالینی شکل تاج این دندان‌ها طبیعی بوده است و بیشتر در دندان‌های مولر دیده می‌شود. به طور کلی دندان‌های دایمی بیشتر از دندان‌های شیری به این عارضه دچار می‌گردند [۱] و در نیمی از موارد به صورت دو طرفه دیده می‌شوند. این آنومالی بیشتر در کشورهای آسیای شرقی، اسکیموها و در نئاندرتال‌های اروپایی مشاهده می‌گردد [۹]. مشاهدات رادیوگرافی به راحتی قادر به تشخیص این آنومالی می‌باشد؛ به طوری که در نمای رادیوگرافی، بزرگ شدن اتافک پالپ در جهت آپیکواکلوزالی را نشان می‌دهد. علاوه بر آن فقدان تنگی معمول در ناحیه طوق دندان‌ها (Cervical constriction) و ریشه‌های کوتاه از جمله علایم بارز این آنومالی محسوب می‌گردند [۱].

علاوه بر معرفی یک مورد درمان ریشه موفق مولر اول سمت راست فک بالای دارای تارودنتیسم در بیمار مراجعه کننده به کلینیک، مقالات قبلی در مورد ارتباط تارودنتیسم با سایر سندرم‌ها و بیماری‌های سیستمیک بررسی شده است (جدول ۱).

شرح مورد

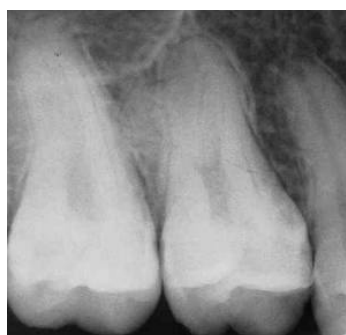بیمار مردی ۲۲ ساله بود که به علت درد شدید مولر اول سمت راست بالا به کلینیک دندان‌پزشکی مراجعه کرده بود و پس از انجام آزمون‌های حیاتی پالپ، مشخص شد که دندان مذکور دچار پولپیت غیر قابل برگشت ناشی از پوسیدگی عمیق می‌باشد. در تاریخچه پزشکی، این فرد فاقد بیماری خاصی بود. معاینه داخل دهانی، تاج نرمال دندان را که در ناحیه مزیال هاله‌ای از پوسیدگی داشت نشان داد. در بررسی رادیوگرافی، آناتومی غیر طبیعی دندان مشخص شد.



شکل ۱. طبقه‌بندی انواع تارودنتیسم [۸]

جدول ۱. مرور مقالات تارودنتیسم

شماره	نویسنده	موضوع مورد بررسی
۱	[۲]Keith (۱۹۱۳)	استفاده از واژه تارودنتیسم
۲	[۸]Shaw (۱۹۲۸)	طبقه‌بندی سه زیرگروه تارودنتیسم: هیپو، مزو و هایپر تارودنتیسم
۳	[۱۰]Kallay (۱۹۶۳)	توضیح مولر تک ریشه و ج شکل در ارتباط با دندان تارودنتیسم
۴	[۱۱]Witkop (۱۹۶۹) [۱۲]Crawford (۱۹۷۰) Parker و همکاران [۱۳] (۱۹۷۵) [۱۴]Gage (۱۹۷۸)	تارودنتیسم می‌تواند هم به صورت منفرد و هم در ارتباط با سندروم‌ها مانند آملوژنایمپرکتا یافت شود
۵	[۱۵]Burkes و Congleton (۱۹۷۹) [۱۶]Jaspers (۱۹۸۱)	تارودنتیسم در سندروم داون
۶	[۱۷]Jorgenson و Levin (۱۹۷۴) [۱۸]Stenvik و همکاران (۱۹۷۳) [۳]Witkop و Jasper (۱۹۸۰)	تارودنتیسم در اختلالات اکتودرمال
۷	[۱۹]Hsu و Yeh (۱۹۹۹) [۲۰]Keeler (۱۹۷۳)	تارودنتیسم در ارتباط با سندروم Klinfelter
۸	[۲۱]Mednick (۱۹۷۳) [۲۲]Stewart (۱۹۷۴)	تارودنتیسم در ارتباط با سندروم Mohr
۹	[۲۳]Fuks و همکاران (۱۹۸۲)	تارودنتیسم در ارتباط با استئوپروز
۱۰	[۲۴]Warson و Jorgenson (۱۹۷۳) [۲۵]Lichtenstein (۱۹۷۳) [۲۶]Gulmen (۱۹۷۶)	تارودنتیسم در ارتباط با سندروم Tricho-dento-osseos
۱۱	[۲۷]Mena (۱۹۷۱) [۲۸]Barker (۱۹۷۶)	مطالعه ژنتیک تارودنتیسم
۱۲	[۲۹]Keene (۱۹۶۶)	تارودنت ایندکس (نسبت ارتفاع اتافک پالپ به طول‌ترین ریشه)
۱۳	[۳۰]Tulensalo و همکاران (۱۹۸۹)	روش بررسی تارودنتیسم با Orthopantomograms
۱۴	[۳۱]Blumberg و همکاران (۱۹۷۱)	روش‌های بیومتریکی در تشخیص تارودنتیسم



شکل ۲. رادیوگرافی اولیه دندان

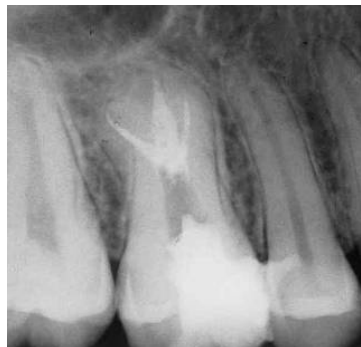بررسی رادیوگرافی یافته‌های زیر را نشان داد:

۱- اتافک پالپ تا زیر ناحیه سرویکال امتداد یافته بود.

۲- سه ریشه کوتاه در ناحیه ۱/۳ ایکیالی وجود داشت.

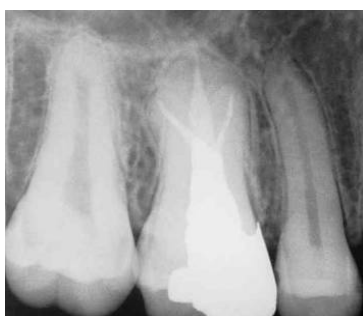بر اساس یافته‌های رادیوگرافی مشخص شد که دندان دچار هایپرتارودنتیسم است (شکل ۲). همچنین در گرافی پانورامیک که بعد از درمان این دندان به منظور بررسی سایر دندان‌ها تهیه شد وجود هایپرتارودنتیسم در دندان مقابل و سایر دندان‌های مولر مشخص شد (شکل ۳).

پرکردگی ریشه متراکم را در سه کانال با طول از قبل تعیین شده تأیید کرد (شکل ۴).



شکل ۴. رادیوگرافی دندان پس از اتمام درمان ریشه

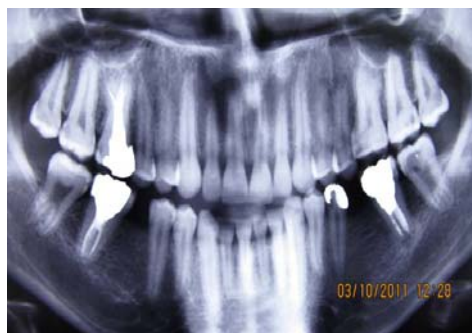جهت ترمیم تاج دندان از نقاط گیر موجود در اتاقتک پالپ استفاده شد و از قرار دادن پست داخل کانالها خودداری گردید. اتاقتک وسیع پالپ می‌توانست گیر مناسبی برای ترمیم ایجاد کند (شکل ۵). پس از ۶ ماه، بیمار فالوآپ شد، در گرافی بیمار هیچ تغییری در لامینادورا یا گشادشدگی لیگامان پرپودنتال مشاهده نشد و از نظر بالینی نیز بیمار به تست دق پاسخ نرمال داد و فاقد هرگونه پاکت بود، بافت‌های نرم اطراف دندان نیز کاملاً سالم بود.



شکل ۵. رادیوگرافی دندان پس از ترمیم

بحث

دندان‌های دچار تارودنتیسم اختلاف‌های فراوانی از نظر اندازه اتاقتک پالپ، انسداد کانال‌ها و محل اپیکالی مدخل کانال‌ها دارند در نتیجه درمان ریشه آن‌ها مشکل‌ساز است [۳۳، ۳۴]. تصور می‌شود که تارودنتیسم از عدم فرورفتگی غلاف



شکل ۳. رادیوگرافی پانورامیک بیمار بعد از اتمام درمان

درمان ریشه مولر اول راست ماگزویلا

ابتدا دندان با لیدوکائین ۲ درصد حاوی اپی‌نفرین ۱/۸۰۰۰۰۰ (Daropaksh, Karaj, Iran) با تکنیک انفیلتراسیون بی‌حس شد و پوسیدگی برداشته شد و حفره دسترسی جهت ایجاد دسترسی در خط مستقیم تهیه گشت. بعد از بستن رابردم به منظور خارج کردن بقایای پالپ، اتاقتک پالپ با هیپوکلریت سدیم ۲/۵ درصد (Daropaksh, Karaj, Iran) شستشو داده شد. اتاقتک پالپ بسیار بزرگ بود و کف آن قابل رؤیت نبود. سه دهانه کانال در ناحیه فورکیشن یافت شد و گرافی تعیین طول توسط فایل ۱۵ (Mani Inc, Takanezawa, Japan) گرفته شد. این طول کارکرد توسط اپکس لوکیتور (Japan, Morita,) (Rootzx) در حالی که کانال خشک بود اندازه‌گیری و تأیید شد [۳۲].

طول کانال‌های مزیبوآکال، دیستوباکال و پالاتال به ترتیب ۲۰ mm و ۲۰ mm و ۲۱ mm بود. نقاط مرجع جهت ثبت طول کارکرد برای هر کانال ریشه، کاسپ هم‌نام انتخاب گردید. پاک‌سازی و شکل‌دهی کانال‌ها توسط فایل دستی k-type با تکنیک Step-back انجام شد و از هیپوکلریت سدیم ۲/۵ درصد جهت شستشو حین کار استفاده گردید. کانال پالاتال تا فایل شماره ۳۰ و کانال‌های مزیبوآکال و مزیبو لینگوال تا فایل شماره ۲۵ پاک‌سازی شدند و شکل‌دهی هر سه کانال تا شماره ۶۰ انجام شد.

بعد از آماده‌سازی، کانال‌ها خشک شدند و با سیلر (AH26 (Dentsply, Germany) توسط فایل دستی آغشته شدند. کانال‌ها با تکنیک تراکم جانبی سرد با گوتا‌پرکا (Ariadent, Tehran, Iran) پر شدند. رادیوگرافی نهایی یک

که توسط Cohen و Taintor [۳۸] معرفی شده و نیازمند معالجه ریشه بودند درمان به سختی انجام شد و تعداد کانال‌های ریشه در هر مورد متفاوت بود. Hayashi [۳۹] گزارشی از یک درمان پیچیده اندودنتیک را در یک مولر فک پایین مبتلا به تارودنتیسم ارائه نمود که این دندان واجد ۵ کانال ریشه بود، اما تنها سه عدد از آن‌ها تا ناحیه اپکس پاک‌سازی و پر شدند.

مشکل اندودنتیک دیگر مرتبط با تارودنتیسم، جایگذاری مجدد عمده آن‌ها می‌باشد. کشیدن این دندان‌ها به علت تباعد ریشه‌ها در ۱/۳ اپیکالی دشوار است [۲۰]. از طرف دیگر گمان می‌رود به علت تنه بزرگ این دندان‌ها، سطح مدفون (Embedded) آن‌ها در آلونول کمتر است و در صورتی که ریشه‌ها متباعد نباشند کشیدن آن‌ها ساده‌تر باشد؛ همچنین بیماری‌های پرپودنتال و درگیری محل جدا شدن ریشه‌ها در دندان‌های تارودنتیسم، کمتر از دندان‌های طبیعی است [۴۰].

نتیجه‌گیری

به طور کلی امروزه تارودنتیسم را تنها یک اختلال در شکل دندان می‌دانند که به طور عادی نیازی به درمان ریشه ندارد. باید دانست در موارد نیاز به درمان ریشه با وجود برخی دشواری‌ها، امکان انجام موفق درمان وجود دارد.

هرتویگ در زمان مناسب ناشی می‌شود [۳۵]. شایع‌ترین دندان‌های دچار تارودنتیسم، مولرها می‌باشند [۳۶]. زمانی که فاصله بین CEJ تا کفه اتافک پالپ بیشتر از ۲/۵ میلی‌متر باشد دندان دارای تارودنتیسم تشخیص داده می‌شود [۳۶].

تارودنتیسم با سندرم‌ها و آنومالی‌های زیادی می‌تواند ارتباط داشته باشد. از آن جمله می‌توان به سندرم داون، اختلالات اکتودرمال، سندرم Klinefelter، سندرم Mohr، سندرم Wolf-Hirschhorn و سندرم Lowe اشاره کرد [۳۷]. از دیدگاه اندودنتیک، پاک‌سازی، شکل‌دهی و پر کردن کانال دندان دچار تارودنتیسم، مشکل است. کانال‌های میزوباکال و دیستوباکال به طور معمول بسیار باریک و نزدیک به هم قرار دارند که یافتن آن‌ها را مشکل می‌کند. با توجه به کوتاهی کانال تنها از یک سوم اپیکالی فایل برای اینسترومنتیشن استفاده می‌شود که بسیار وقت‌گیر است. همچنین به علت نزدیکی کانال‌های باکالی و قرارگیری عمیق دهانه آن‌ها، پر کردن کانال نیز دشوار است.

Tsisis و همکاران [۳۳] بیان نمودند که مورفولوژی این دندان‌ها می‌تواند تعیین موقعیت مدخل‌های کانال ریشه را با مشکل روبرو سازد.

در گزارش Rao و Arathi [۳۴] به حضور کانال‌های ریشه اضافی در ریشه میزوباکال اشاره شد. در دو مورد از پنج موردی

References

1. Jafarzadeh H, Azarpazhooh A, Mayhall JT. Taurodontism: a review of the condition and endodontic treatment challenges. *Int Endod J* 2008; 41(5): 375-88.
2. Keith A. Problems relating to the teeth of the earlier forms of prehistoric man. *Proc R Soc Med* 1913; 6(Odontol Sect): 103-24.
3. Jaspers MT, Witkop CJ, Jr. Taurodontism, an isolated trait associated with syndromes and X-chromosomal aneuploidy. *Am J Hum Genet* 1980; 32(3): 396-413.
4. MacDonald-Jankowski DS, Li TT. Taurodontism in a young adult Chinese population. *Dentomaxillofac Radiol* 1993; 22(3): 140-4.
5. Alpoz AR, Eronat C. Taurodontism in children associated with trisomy 21 syndrome. *J Clin Pediatr Dent* 1997; 22(1): 37-9.
6. Dong J, Amor D, Aldred MJ, Gu T, Escamilla M, MacDougall M. DLX3 mutation associated with autosomal dominant amelogenesis imperfecta with taurodontism. *Am J Med Genet A* 2005; 133A(2): 138-41.
7. Terezhalmay GT, Riley CK, Moore WS. Clinical images in oral medicine and maxillofacial radiology. Taurodontism. *Quintessence Int* 2001; 32(3): 254-5.
8. Shaw JC. Taurodont Teeth in South African Races. *J Anat* 1928; 62(Pt 4): 476-98.
9. Aldred MJ, Savarirayan R, Lamande SR, Crawford PJ. Clinical and radiographic features of a family with autosomal dominant amelogenesis imperfecta with taurodontism. *Oral Dis* 2002; 8(1): 62-8.
10. Kallay J. A radiographic study of the Neanderthal teeth from Krapina, Croatia. In: Brothwell DR, Editor. *Dental anthropology*. London: Symposium Publications Division, Pergamon Press; 1963. p. 75-89.
11. Witkop CJ, Jr. Amelogenesis imperfecta, dentinogenesis imperfecta and dentin dysplasia revisited: problems in classification. *J Oral Pathol* 1988; 17(9-10): 547-53.

12. Crawford JL. Concomitant taurodontism and amelogenesis imperfecta in the American Caucasian. *ASDC J Dent Child* 1970; 37(2): 171-5.
13. Parker JL, Regattieri LR, Thomas JP. Hypoplastic-hypomaturational amelogenesis imperfecta with taurodontism: report of case. *ASDC J Dent Child* 1975; 42(5): 379-83.
14. Gage JP. Taurodontism and enamel hypomaturational associated with X-linked abnormalities. *Clin Genet* 1978; 14(3): 159-64.
15. Congleton J, Burkes EJ. Amelogenesis imperfecta with taurodontism. *Oral Surg Oral Med Oral Pathol* 1979; 48(6): 540-4.
16. Jaspers MT. Taurodontism in the Down syndrome. *Oral Surg Oral Med Oral Pathol* 1981; 51(6): 632-6.
17. Levin LS, Jorgenson RJ. Odontal dysplasia: a previously undescribed syndrome. *Birth Defects* 1974; 10: 310-2.
18. Stenvik A, Zachrisson BU, Svaton B. Taurodontism and concomitant hypodontia in siblings. *Oral Surg Oral Med Oral Pathol* 1972; 33(5): 841-5.
19. Yeh SC, Hsu TY. Endodontic treatment in taurodontism with Klinefelter's syndrome: A case report. *Oral Surg Oral Med Oral Pathol Oral Radiol Endod* 1999; 88(5): 612-5.
20. Keeler C. Taurodont molars and shovel incisors in Klinefelter's syndrome. *J Hered* 1973; 64(4): 234-6.
21. Mednick GA. Taurodontism and taurodontism in Klinefelter's syndrome. *J Mich Dent Assoc* 1973; 55: 212-5.
22. Stewart RE. Taurodontism in X-chromosome aneuploid syndromes. *Clin Genet* 1974; 6(5): 341-4.
23. Fuks AB, Levin S, Grinbaum M, Chosack A. Multiple taurodontism associated with osteoporosis. *J Pedod* 1982; 7(1): 68-74.
24. Jorgenson RJ, Warson RW. Dental abnormalities in the tricho-dento-osseous syndrome. *Oral Surg Oral Med Oral Pathol* 1973; 36(5): 693-700.
25. Lichtenstein J, Warson R, Jorgenson R, Dorst JP, McKusick VA. The tricho-dento-osseous (TDO) syndrome. *Am J Hum Genet* 1972; 24(5): 569-82.
26. Gulmen S, Pullon PA, O'Brien LW. Tricho-dento-osseous syndrome. *J Endod* 1976; 2(4): 117-20.
27. Mena CA. Taurodontism. *Oral Surg Oral Med Oral Pathol* 1971; 32(5): 812-23.
28. Barker BC. Taurodontism: the incidence and possible significance of the trait. *Aust Dent J* 1976; 21(3): 272-6.
29. Keene HJ. A Morphologic and Biometric Study of Tauro-dontism in a Contemporary Population. *Am J Phys Anthropol* 1966; 25: 208-9.
30. Tulensalo T, Ranta R, Kataja M. Reliability in estimating taurodontism of permanent molars from orthopantomograms. *Community Dent Oral Epidemiol* 1989; 17(5): 258-62.
31. Blumberg JE, Hylander WL, Goepp RA. Taurodontism: a biometric study. *Am J Phys Anthropol* 1971; 34(2): 243-55.
32. Lucena-Martin C, Robles-Gijon V, Ferrer-Luque CM, De Mondelo JM. In vitro evaluation of the accuracy of three electronic apex locators. *J Endod* 2004; 30(4): 231-3.
33. Tsesis I, Shifman A, Kaufman AY. Taurodontism: an endodontic challenge. Report of a case. *J Endod* 2003; 29(5): 353-5.
34. Rao A, Arathi R. Taurodontism of deciduous and permanent molars: report of two cases. *J Indian Soc Pedod Prev Dent* 2006; 24(1): 42-4.
35. Bhaskar SN. *Orban's oral histology and embryology*. 11th ed. Philadelphia: Mosby Year Book; 1991. p. 41-4.
36. Shifman A, Chanannel I. Prevalence of taurodontism found in radiographic dental examination of 1,200 young adult Israeli patients. *Community Dent Oral Epidemiol* 1978; 6(4): 200-3.
37. Joseph M. Endodontic treatment in three taurodontic teeth associated with 48, XXXY Klinefelter syndrome: a review and case report. *Oral Surg Oral Med Oral Pathol Oral Radiol Endod* 2008; 105(5): 670-7.
38. Cohen DM, Taintor JF. Bilateral taurodontism. *Quintessence Int Endod* 1980; 9: 9-16.
39. Hayashi Y. Endodontic treatment in taurodontism. *J Endod* 1994; 20(7): 357-8.
40. Durr DP, Campos CA, Ayers CS. Clinical significance of taurodontism. *J Am Dent Assoc* 1980; 100(3): 378-81.

Root canal treatment of a tooth with taurodontism: a case report

Kamal Amini, Abbas Ali Khademi, Amir Arsalan Navabi*

Abstract

Introduction: *Taurodontism is a dental developmental anomaly, which is characterized by enlargement of pulp chamber and apical displacement of the pulpal floor. The incidence of taurodontism in white people is about 0.5–2.5%. Its prevalence in the Asian people is 3–30%, with the highest prevalence in the Mongolians and people of the East Asia. Taurodontism can occur alone or as a part of a syndrome, in which case the syndrome can be identified by dental practitioners because of the presence of taurodontism. Clinically, the crowns of these teeth are like other teeth, but enlargement of pulp chamber, lack of cervical constriction and short roots are visible on radiographs.*

Case Report: *In this report one case of this anomaly is presented, which was bilateral in the radiographic examination. Endodontic treatment of tooth was indicated due to irreversible pulpitis. In this report, the root canal therapy of this case is presented.*

Conclusion: *Although there are difficulties in the various steps of root canal treatment, successful root canal treatment of teeth with taurodontism is possible.*

Key words: *Root canal therapy, Taurodontism, Tooth root.*

Received: 28 Jul, 2011 **Accepted:** 11 Oct, 2011

Address: Postgraduate Student, Department of Endodontics, School of Dentistry, Khorasgan Branch, Islamic Azad University, Isfahan, Iran.

Email: arsalan_navabi@yahoo.com

Journal of Isfahan Dental School 2011; 7 (4): 453-459.