

مقایسه شیب کندیلی حاصل از رکورد داخل دهانی با تریسینگ رادیوگرافی ترانس کرانیال

دکتر شعله شهیدی^۱، دکتر صدف ادیبی^۲، دکتر مهرو وجدانی^{۳*}، دکتر امیر علیرضا خالدی^۳

چکیده

مقدمه: تعیین شیب کندیلی در دندان پزشکی بالینی اهمیت بسیاری دارد. مقدار شیب کندیلی هر فرد مختص او می باشد. عدم دقت در ثبت شیب کندیلی می تواند در باز شدن دندان های خلفی مشکلاتی ایجاد کند و یا منجر به تداخلات اکلوزنی متعدد شود. هدف این پژوهش، بررسی رابطه بین شیب خلفی برجستگی مفصلی حاصل از رادیوگرافی ترانس کرانیال، با اعداد به دست آمده توسط رکورد پیش گرایی به روش ثبت داخل دهانی بود.

مواد و روش ها: در این مطالعه بالینی تعداد ۳۰ بیمار (۱۳ مرد و ۱۷ زن) در محدوده سنی ۲۰-۴۰ سال، که فاقد علایم و نشانه های اختلالات مفصل گیجگاهی - فکی بودند، انتخاب شدند. از این بیماران نگاره های ترانس کرانیال برای سمت راست و چپ تهیه شد. حدود خارجی برجستگی مفصلی، حفره مفصلی و زائده خلفی مفصلی رسم و نقاط تحتانی برجستگی مفصلی و زائده خلفی مفصلی به ترتیب تحت عنوان Tb و Pt نام گذاری شدند. خط مماس بر شیب خلفی برجستگی مفصلی رسم گردید و سپس زاویه خط مماس و Tb-Pt اندازه گیری شد. رکورد پیش گرایی توسط ماده پلی وینیل سایلوکسان تهیه گردید. کست های هر بیمار در آرتیکولاتور دنار مارک II مانت و شیب کندیلی اندازه گیری شده و با مقادیر رادیوگرافی مقایسه گردید. جهت بررسی آماری از ضریب همبستگی Pearson و آنالیز مستقل t استفاده شد ($\alpha = 0/05$).

یافته ها: میانگین و انحراف معیار زاویه شیب خلفی برجستگی مفصلی توسط رادیوگرافی در سمت راست $39/5 + 5/7$ ، در سمت چپ $38/8 + 5/4$ و میانگین و انحراف معیار شیب کندیلی به دست آمده توسط ثبت داخل دهانی در سمت راست $29/4 + 4/5$ و چپ $30/2 + 4$ به دست آمد. میزان شیب کندیلی حاصل از روش رادیوگرافی با روش ثبت داخل دهانی همبستگی مستقیم خطی را نشان داد ($p \text{ value} < 0/05$).

نتیجه گیری: با توجه به محدودیت های این مطالعه، برای بیمارانی که ثبت شیب کندیلی به روش داخل دهانی مشکل است می توان از رادیوگرافی ترانس کرانیال به منظور تنظیم شیب کندیلی آرتیکولاتورها بهره برد. مطالعات بیشتر توصیه می شود.
کلید واژه ها: کندیل مفصلی، رادیوگرافی، ثبت بایت.

* دانشیار، گروه پروتزهای دندانی، مرکز تحقیقات بیومتریال، دانشکده دندان پزشکی، دانشگاه علوم پزشکی شیراز، شیراز، ایران. (مؤلف مسؤل)
vojdanim@yahoo.com

۱: دانشیار، گروه رادیولوژی دهان، فک و صورت، مرکز تحقیقات بیومتریال، دانشکده دندان پزشکی، دانشگاه علوم پزشکی شیراز، شیراز، ایران.

۲: استادیار، گروه رادیولوژی دهان، فک و صورت، دانشکده دندان پزشکی، دانشگاه علوم پزشکی شیراز، شیراز، ایران.

۳: استادیار، گروه پروتزهای دندانی، دانشکده دندان پزشکی، دانشگاه علوم پزشکی شیراز، شیراز، ایران.

این مقاله در تاریخ ۹۰/۱۰/۳ به دفتر مجله رسیده، در تاریخ ۹۰/۱۰/۲۸ اصلاح شده و در تاریخ ۹۰/۱۱/۱۸ تأیید گردیده است.

مجله دانشکده دندان پزشکی اصفهان
۱۳۹۱، ۲(۲)، ۱۱۷ تا ۱۲۵

مقدمه

راهنمای‌کنندگی به معنای هدایت کردن مندیبل توسط‌کنندگی و دیسک حین عبور از کانتور گلوئید فوسا است [۱]. تعیین شیب‌کنندگی در رادیولوژی و پروتز و حتی در ارتودنسی حایز اهمیت است. در رادیولوژی یک برجستگی مفصلی با شیب زیاد به عنوان یک فاکتور اتیولوژیک در ایجاد اختلالات داخلی مفصل گیجگاهی- فکی تلقی می‌گردد. چنین ادعا می‌شود که خصوصیات بیومکانیکی مفاصل در شکل‌های مختلف برجستگی مفصلی متفاوت است و یک برجستگی مفصلی با شیب زیاد نقشی کلیدی در ایجاد جابه‌جایی قدامی دیسک بازی می‌کند [۲]. در پروتز، شیب‌کنندگی یک معیار اصلی جهت بازسازی دهان و دندان است. ثبت حرکات راحت و طبیعی‌کنندگی در طی مسیر و سپس هماهنگ ساختن اکلوژن مرکزی و خارج مرکزی با این مسیر، عمر مفید پروتزها را بسیار افزایش می‌دهد [۳].

ترمیم‌هایی که بر روی آرتیکولاتوری که به دقت تنظیم شده، ساخته می‌شوند کاملاً منعکس‌کننده حرکات بیمارانی هستند [۴]. این امر ساخت ترمیم‌ها و پروتزها را آسان‌تر کرده و نیاز به تنظیمات داخل دهانی را کمتر می‌سازد [۵]. ضمن این‌که از ایجاد ناهنجاری‌های سیستم جوشی در بیمارانی جلوگیری می‌نماید [۵، ۶].

Dawson [۶] بیان می‌کند که گرفتن شیب‌کنندگی در بیمارانی زیر الزامی است:

در بیمارانی که دندان‌های خلفی سبب باز شدن دندان‌های قدامی می‌شوند، بیمارانی که مشکلات شدیدی در پلان آکلوزالی دارند و بیمارانی که دچار سایش شدید کاسپ‌های پالاتال دندان‌های خلفی بالا هستند.

در مورد کاربرد شیب‌کنندگی در ارتودنسی، مطالعاتی در مورد ارتباط تنگاتنگ مورفولوژی مفصل گیجگاهی- فکی و مورفولوژی اسکتال و رابطه معکوس زاویه برجستگی مفصلی و پلان آکلوزال و پلان مندیولار وجود دارد. نشان داده شده است که الگوی اسکتال کلاس III بیشتر از کلاس‌های I و II با عدم قرینگی مرتبط است [۷].

روش‌های مختلفی جهت ثبت شیب‌کنندگی وجود دارد: روش پانتوگراف، رکوردهای پیش‌گرایی داخل دهانی،

استروگرافی، حفره‌های (Facet) ناشی از سایش‌های آکلوزالی و رادیوگرافی [۵].

اگرچه سه روش اول به عنوان روش‌های ثبت‌کنندگی بیش از بقیه به کار می‌روند اما گفته می‌شود که هیچ کدام از این روش‌ها، جهت تنظیم آرتیکولاتور به منظور بازسازی کردن حرکات خارج مرکزی عاری از خطا نیستند [۸].

روش پانتوگراف نیازمند کسب مهارت است، علاوه بر این مخارج تجهیزات و نیز زمان‌بر بودن آن را نیز نباید فراموش کرد؛ ضمن آن‌که زوایای به دست آمده توسط دو سیستم پانتوگراف با هم متفاوت هستند. خطاهای ناشی از مانع کردن، شایع هستند و به راحتی رخ می‌دهند. اگر هر کدام از کلاچ‌ها اندکی حرکت کند، یک خطای بزرگ در صفحه رسام ایجاد می‌شود. در واقع مسیری که بر روی ترسیم کشیده می‌شود تصویر آینه‌ای مسیر‌کنندگی است، نه مسیری که‌کنندگی طی می‌کند. علاوه بر آن به نظر می‌رسد که بخشی از ترسیم نشانگر حرکت طرفی‌آنی باشد که در واقع هیچ ارتباطی با یک حرکت طرفی ندارد. این دو مورد تفسیر پانتوگراف را مشکل می‌سازند [۶]. پانتوگراف‌های ساده ممکن است شیب‌کنندگی را خیلی کوتاه نشان دهند و یا حرکت طرفی مندیولار را به صورت اغراق‌آمیز نشان دهند.

در روش ثبت شیب‌کنندگی به روش داخل دهانی شایع‌ترین ماده مورد استفاده، موم است [۹]، در این روش خطاهای شیب‌کنندگی گاهی به علت کج شدن کست‌ها در نتیجه تطابق ضعیف آن‌ها با ماده ثبت‌کننده، تغییر شکل یا فشرده شدن موم، عدم ثبات ابعادی مواد ثبت‌کننده و ممانعت از حرکت اجزای‌کنندگی آرتیکولاتور به علت اصطکاک رخ می‌دهند [۵].

یکی از ساده‌ترین وسایل کاملاً قابل تنظیم، آرتیکولاتورهای استروگرافیک است. تمامی حرکات مرزی می‌توانند در سه بعد به دقت ثبت شوند. این عمل به وسیله کلاچ‌های داخل دهانی که توسط یک نقطه تحمل مرکزی

(Central bearing point) ثابت می‌شوند، انجام می‌گردد [۶]. این استروگرام یک فوسای شکل داده شده به روش دستی جهت سرهای‌کنندگی ایجاد می‌کند. در این روش از آرتیکولاتورهای خاص و گران قیمت استفاده می‌شود، همچنین تکنیکی زمان‌بر است [۸].

روشی غیر دقیق است و قابلیت تکرارپذیری ندارد، لذا در این مطالعه بر اساس رادیوگرافی‌های ترانس کرانیال که یکی از روش‌های کمکی ثبت شیب‌کنندگی است و نسبت به سایر روش‌های رادیوگرافی در دسترس‌تر، ارزان‌تر بوده است و تهیه آن آسان‌تر و مقدار اکسپوژر آن در هر سمت تنها به اندازه یک رادیوگرافی پری‌ایپیکال است، مقدار شیب‌کنندگی را محاسبه کنیم. لذا هدف از این پژوهش، بررسی رابطه بین شیب خلفی برجستگی مفصلی حاصل از رادیوگرافی ترانس کرانیال با مقادیر حاصل از رکورد پیش‌گرایی به روش ثبت داخل دهانی بود.

مواد و روش‌ها

برای این بررسی بالینی تعداد ۳۰ نفر (۱۳ مرد و ۱۷ زن) در طیف سنی ۲۰-۴۰ سال از میان کارکنان و دانشجویان داوطلب در دانشکده دندان‌پزشکی شیراز انتخاب شدند. این افراد دارای رابطه دندان‌کلاس I انگل (Angle)، اورجت ۳-۲ میلی‌متر و اوربایت ۱-۲ میلی‌متر بودند و تمام دندان‌های دائمی (بدون در نظر گرفتن دندان‌های عقل) را دارا بودند و فاقد هرگونه مشکلات سیستمیک بوده و هیچ‌گونه دارویی مصرف نمی‌کردند. بیماران به نحوی انتخاب گردیدند که فاقد هرگونه علایم و نشانه‌های اختلالات عملکرد مفصل گیجگاهی-فکی باشند و در معاینات رادیوگرافی، تغییرات استخوانی نداشته باشند. از این بیماران با کسب رضایت‌نامه و توضیح کامل در مورد هدف تحقیق و روش اجرای آن، دو رادیوگرافی ترانس کرانیال به صورتی که ذکر می‌شود تهیه گردید. به منظور افزودن قابلیت تکرارپذیری (Reproducibility) به این روش رادیوگرافی از یک هدبرد (Head board) استاندارد Weinberg استفاده شد که موقعیت سر و فاصله تیوب (Planmeca, Finland) و گیرنده تصویر را تا آن‌جا که ممکن است ثابت نگه‌دارد. این وسیله جعبه‌ای با یک سطح شیب‌دار با زاویه ۱۵ درجه و دارای یک راهنمای (Guide) پلاستیکی است که در سوراخ گوش سمتی که مفصل گیجگاهی-فکی آن به تصویر کشیده می‌شود قرار می‌گیرد. سر بر روی سطح شیب‌دار و راهنما در داخل سوراخ گوش قرار می‌گیرد. محور فرانکفورت بیمار را موازی با لبه بالایی جعبه قرار داده و سر به نحوی چرخانده می‌شود که در عین حال که راهنمای پلاستیکی در داخل سوراخ گوش است، برجستگی

می‌توان از منطبق کردن سطوح ساییدگی آکلوزالی دندان‌های کانین و مولرهای بالا و پایین جهت ثبت رکورد پیش‌گرایی استفاده کرد، هرچند این روش چندان قابل اعتماد نمی‌باشد. همچنین در همه بیماران این سطوح وجود ندارند [۱۰]. اندازه‌گیری‌های انجام شده در رادیوگرافی جهت تعیین شیب برجستگی مفصلی، بر روی تصاویر ام‌آرآی ساجیتال و مورب (Sagittal oblique MRI)، لترال سفالومتری، پانورامیک، توموگرام تصحیح شده ساجیتال (Sagittal corrected tomogram) و ترانس کرانیال انجام شده است [۱۷-۱۱، ۲]. روش رادیوگرافی به خصوص در بیمارانی که توانایی پروتروود کردن فک را ندارند مانند بیماران پارکینسون، بیماران با درجات مختلف عقب‌ماندگی ذهنی، افرادی که دارای مشکلات حسی-حرکتی هستند، بسیار کاربرد دارد.

در مطالعه Keesler و همکاران [۱۷] شیب‌کنندگی در رادیوگرافی‌های ترانس کرانیال با فوتوگرافی‌های ۲۰ سر جسد انسان مورد مقایسه قرار گرفت و زاویه بین خط مماس بر شیب خلفی خارجی‌ترین قسمت برجستگی مفصلی و محور افقی فرانکفورت اندازه‌گیری شد.

Gilboa و همکاران [۱۲]، ارتباط مورفولوژی مفصلی را با رادیوگرافی‌های پانورامیک در مجموعه‌های خشک انسان مورد بررسی قرار دادند. بدین منظور دو سیم ضخیم و نازک را به ترتیب با سطوح داخلی و خارجی برجستگی مفصلی مجموعه‌ها تطابق دادند. خط افقی مرجع موازی با لبه فوقانی رادیوگرافی‌ها در نظر گرفته شد و به واسطه این خط نقاط فوقانی و تحتانی هر منحنی را مشخص کردند. زاویه بین خط واصل این نقاط و محور افقی به عنوان شیب‌کنندگی در نظر گرفته شد.

در مطالعه Matsumoto و Bolognese [۱۴]، از ۵۳ نفر رادیوگرافی ترانس کرانیال تهیه شد. در این مطالعه خط واصل پایین‌ترین نقاط برجستگی مفصلی و برآمدگی خلفی مفصلی به عنوان خط افقی مرجع در نظر گرفته شد و زاویه آن با خط مماس بر برجستگی اندازه‌گیری شد.

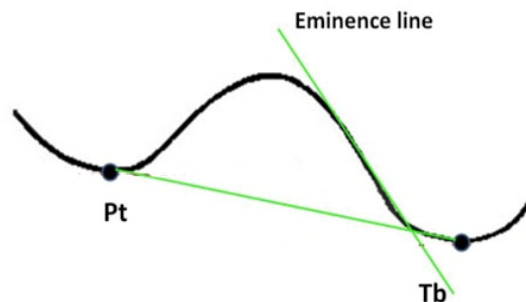
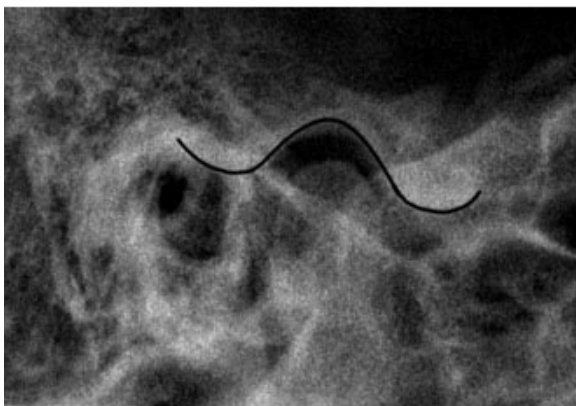
با توجه به این‌که تعیین رکورد پیش‌گرایی به وسیله موم شایع‌ترین روش تعیین شیب‌کنندگی است و این روش به علت عدم ثبات ابعادی موم و همچنین عدم کنترل ارادی عصبی عضلانی بیماران جهت بستن دهان در موقعیت پیش‌گرایی،

کاغذهای مخصوص رسم انجام شد. با استفاده از لبه بالایی فیلم به عنوان خط مرجع افقی، پایین‌ترین نقطه زائده خلفی گلوئید تحت عنوان PT و پایین‌ترین نقطه برجستگی مفصلی (Articular eminence) تحت عنوان Tb مشخص شد. سپس خطی مماس بر شیب خلفی برجستگی مفصلی رسم شد و خط انحنا مفصلی نامیده شد [۱۴]. زاویه ایجاد شده در اثر برخورد دو خط انحنا مفصلی و PT-Tb با وسیله زاویه سنج یونیورسال و با دقت ۰/۵ میلی‌متر اندازه‌گیری شد که به عنوان شیب خلفی برجستگی مفصلی (شیب کندیلی) در نظر گرفته شد (شکل ۱). به منظور کاهش خطا و ارزیابی قابلیت تکرار مقادیر اندازه‌گیری شده توسط دو متخصص رادیوگرافی بررسی شدند.

همچنین از این بیماران رکورد پیش‌گرایی به وسیله پلی‌وینیل سایلوکسان (Keten bakh, Germany)، و رکورد رابطه مرکزی با روش دو دستی (Bihand manipulation) توسط مودلینگ کامپاند و رکورد فیس بو جهت انتقال کست‌ها به آرتیکولاتور دنار مارک II تهیه شد. پس از انتقال کست‌ها به آرتیکولاتور، با استفاده از رکورد پیش‌گرایی در حالی که دندان‌های قدامی نوک به نوک قرار داشتند شیب کندیلی دو طرف تعیین شد. جهت آنالیز آماری از ضریب همبستگی Pearson و آنالیز مستقل t با سطح معناداری ۰/۰۵ و توسط نرم‌افزار SPSS_{۱۲} استفاده گردید.

استخوان گونه در تماس با سطح شیب‌دار باشد. بدین ترتیب موقعیت سر نسبت به هر سه پلان اگزیتال، کروئال و ساجیتال ثابت می‌شود در این حالت زاویه عمودی در همه بیماران ۱۵ درجه و زاویه افقی بسته به میزان برجستگی استخوان گونه در هر فرد مختص اوست. سپس گیرنده تصویر در زیر این سطح شیب‌دار و در جایگاه مربوطه‌اش قرار می‌گیرد. در این صورت لبه‌های کاست موازی با لبه‌های این جعبه خواهند بود. در این صورت می‌توان از لبه بالایی فیلم که در واقع موازی با پلان افقی فرانکفورت است به عنوان خط مرجع افقی استفاده کرد.

این وسیله همچنین دارای یک راهنما با یک کالیماتور مستطیلی به منظور قرارگیری سر تیوب است. لذا در همه افراد تیوب در فاصله ۲۴ سانتی‌متری از ناحیه مورد بررسی قرار گرفت، که این امر میزان بزرگ‌نمایی در بیماران مختلف را به حداقل می‌رساند. وجود این کالیماتور نه تنها سطح ناحیه اکسپوز شده بر روی پوست را کاهش می‌دهد بلکه سبب کاهش پرتوهای پراکنده رسیده به فیلم و در نتیجه افزایش وضوح تصویر می‌شود. زمان تابش بین ۲۵۰-۳۲۰ میلی‌ثانیه در ۶۰ KVP و ۷ mA بسته به سایز نمونه متغیر بود. سپس با استفاده از رادیوگرافی‌های بیماران، رسم (Tracing) اجزای استخوانی تمپورال و حدود خارجی فوسا، برجستگی مفصلی و زائده خلفی گلوئید (Posterior glenoid process) و سوراخ گوش بر روی



PT = پایین‌ترین نقطه زائده خلفی گلوئید و Tb = پایین‌ترین نقطه برجستگی مفصلی

شکل ۱. نمای طرفی ترانس کرانیال برای تعیین شیب کندیلی

یافته‌ها

در این مطالعه ۳۰ بیمار (۱۳ مرد و ۱۷ زن) مورد بررسی قرار گرفتند. جدول ۱ میانگین شیب کندیلی به دست آمده از دو روش رادیوگرافی ترانس کرانیال و رکورد پیش‌گرایی به روش داخل دهانی را به همراه انحراف معیار آن‌ها نشان می‌دهد. جهت بررسی ارتباط میان اندازه‌گیری‌های انجام شده در هر سمت و همچنین بررسی رابطه میان اندازه‌گیری‌های سمت راست و چپ از ضریب همبستگی Pearson استفاده شد که مقادیر به دست آمده به همراه p value آن‌ها در جدول ۲ ذکر شده است. ضریب همبستگی میان شیب کندیلی سمت چپ توسط رادیوگرافی با شیب کندیلی سمت چپ با روش داخل دهانی ($r = 0/721$) و ضریب همبستگی میان شیب کندیلی سمت راست توسط رادیوگرافی با شیب کندیلی سمت راست توسط روش داخل دهانی ($r = 0/691$) نشانگر یک رابطه نسبتاً قوی خطی در جهت مستقیم است. بدین معنا که با افزایش یک فاکتور دیگری نیز افزایش پیدا می‌کند و بالعکس ($p \text{ value} < 0/001$).

$$(r = 0/779, p \text{ value} < 0/001)$$

در بررسی مقادیر شیب کندیلی در سمت راست و چپ با روش ثبت داخل دهانی ضریب همبستگی Pearson ($r = 0/562$) یک رابطه متوسط خطی در جهت مستقیم را نشان داد که با توجه به $p \text{ value} = 0/002$ این رابطه معنادار است.

بحث

تنظیم شیب کندیلی آرتیکولاتور با زاویه‌ای که از زاویه نسبی بیمار بالاتر باشد عواقبی در پی خواهد داشت مانند ایجاد ترمیم‌هایی که تداخلات طرفی و پیش‌گرایی دارند. علاوه بر این ممکن است حین ارزیابی حرکات در آرتیکولاتور، پاره‌ای از تداخلات از دیده پنهان بمانند، وجود این تداخلات ممکن است به ایجاد مشکلات متعددی در سیستم جوشی بیماران منجر گردد. تنظیم شیب کندیلی با زوایایی کمتر از مقادیر واقعی ممکن است که از ایجاد تداخلات در ترمیم‌ها جلوگیری کند؛ اما این نکته را نیز باید مدنظر داشت که می‌تواند تداخلاتی در آرتیکولاتور نشان دهد که واقعاً در بیمار وجود ندارد. در بیماری که از دنچر استفاده می‌کند، تنظیم شیب کندیلی با زوایایی بیشتر از مقادیر واقعی بهتر از زوایای کمتر است چرا که در زوایای زیاد، دندان‌های خلفی نیازمند تنظیمات هستند اما در زوایای کم، این دندان‌های قدامی هستند که نیاز به تنظیمات پیدا می‌کنند [۵].

شایع‌ترین ماده مورد استفاده در رکوردهای داخل دهانی موم است [۴]، که از مزایای آن می‌توان ارزان بودن، راحتی کار و در دسترس بودن را ذکر کرد. از معایب موم می‌توان موارد زیر را نام برد:

نرم بوده و دچار اعوجاج می‌شود، سرد و گرم شدن آن به صورت یکنواخت نبوده و در تهیه رکورد پیش‌گرایی با موم بایستی کست‌ها را طی ۳۰ دقیقه مانده نگذارد.

جدول ۱. میانگین شیب کندیلی در دو روش رادیوگرافی و ثبت داخل دهانی

شیب کندیلی	میانگین \pm انحراف معیار	
	راست	چپ
شیب کندیلی در رادیوگرافی	۳۹/۵ \pm ۵/۷	۳۸/۸ \pm ۵/۴
شیب کندیلی با ثبت داخل دهانی	۳۹/۴ \pm ۴/۵	۳۰/۲ \pm ۴

با توجه به مقدار p value، رابطه بین فاکتورهای مورد مقایسه در جامعه آماری معنادار است.

ضریب همبستگی Pearson به دست آمده میان شیب کندیلی سمت راست و چپ توسط رادیوگرافی یک رابطه قوی در خط مستقیم را نشان می‌دهد و مقدار p value مشخص می‌کند که رابطه بین فاکتورهای مورد مقایسه در جامعه آماری معنادار است.

جدول ۲. ضریب همبستگی میان شیب کندیلی توسط رادیوگرافی و شیب کندیلی توسط ثبت داخل دهانی

p value	ضریب همبستگی Pearson	
0/001	0/721	سمت چپ (رادیوگرافی) و سمت چپ (ثبت داخل دهانی)
0/001	0/691	سمت راست (رادیوگرافی) و سمت راست (ثبت داخل دهانی)
0/002	0/562	سمت راست و چپ (ثبت داخل دهانی)
0/001	0/779	سمت راست و چپ (رادیوگرافی)

می‌شود که مولرها، هنگامی که مندیبل به رابطه نوک به نوک هدایت می‌شود فقط ۰/۵ میلی‌متر بیشتر از یکدیگر فاصله بگیرند که این مقدار از نظر کلینیکی اهمیت چندانی ندارد.

نتایج کلی مطالعه حاضر نشان می‌دهد که شیب کندیلی به دست آمده از تصاویر رادیوگرافی شباهت کافی با اعداد به دست آمده از رکورد پیش‌گرایی داخل دهانی به واسطه پلی‌وینیل سایلوکسان را دارد که از نظر کلینیکی معنادار است. نبود شباهت کامل و دقیق را می‌توان به عوامل زیر مرتبط دانست:

عدم تقارن دو طرفه میان کندیل و یا برآمدگی مفصلی، آناتومی و زاویه کندیل نسبت به حفره مفصلی، شکل دیسک، موقعیت دیسک حین حرکت انتقالی کندیل و برآیند بردارهای نیروی عضلات که مسؤول جدا کردن مندیبل هستند [۱۱، ۲۰].

طی این مطالعه مقادیر میانگین شیب کندیلی و انحراف معیار به دست آمده در رادیوگرافی ترانس کرانیال در سمت راست $39/5 \pm$ درجه و در سمت چپ $5/4 \pm 38/8$ درجه است که این نتایج نسبت به میانگین اعداد به دست آمده در مطالعات Matsumoto و Bolognese [۱۴] ($9/93 \pm 52/3$ ؛ راست و $11/1 \pm 49/8$ ؛ چپ) با وجود یکسان بودن روش اندازه‌گیری کمتر می‌باشند و طیف تغییرات محدودتر است. در دو مطالعه جداگانه دیگر نیز میانگین شیب کندیلی را ۵۳ و ۵۸ درجه گزارش نموده‌اند که از مقادیر مطالعه کنونی بالاتر هستند [۱۴، ۱۲]. در مقایسه با سایر مطالعات، نتایج مطالعات Kessler و همکاران [۱۷] ($45/3$ ؛ چپ $45/2$ ؛ راست) به نتایج مطالعه فعلی نزدیک‌تر بود.

میانگین و انحراف معیار مقادیر به دست آمده از روش داخل دهانی با کمک ماده پلی‌وینیل سایلوکسان برای سمت چپ $30/2 \pm 4$ و برای سمت راست: $4/5 \pm 29/4$ بود که در مقایسه با مطالعات Curtis [۴] تفاوت قابل ملاحظه‌ای را نشان ندادند. Curtis [۴] در مطالعه خود میانگین شیب کندیلی را در سمت راست $4/6 \pm 28/5$ و در سمت چپ $5 \pm 28/2$ محاسبه نموده است.

Ash و Ramfjord [۲۱] بیان کردند که تفاوت شیب کندیلی در سمت راست و چپ بیشتر بیماران تا ۵ درجه است، که در میان افراد مورد بررسی در این مطالعه به جز ۳ مورد سایر اندازه‌گیری‌ها در محدوده ذکر شده بودند.

بزرگ‌ترین عیب موم داشتن حافظه است، بدین معنا که تمایل دارد به شکل اولیه خود باز گردد، در ضمن تطابق ضعیف کست‌ها با موم مشاهده می‌شود. علاوه بر این در مطالعه Santos و همکاران [۵] که برای ثبت شیب کندیلی، روش ثبت داخل دهانی به وسیله موم را با پانتوگراف مورد مقایسه قرار داد، نشان داده شد که مقادیر شیب کندیلی به دست آمده توسط موم کمتر بوده و تغییرات (Variations) آن نسبت به پانتوگراف بیشتر است.

از دیگر مواد ثبت کننده رابطه‌های اکلوزنی با روش داخل دهانی پلی‌وینیل سایلوکسان است که ماده‌ای فاقد بو و سمیت، بدون محصولات فرعی بوده و دارای ثبات ابعادی و دقت کافی است. در ضمن ماده‌ای سخت است که به راحتی تریم می‌شود. علاوه بر این با استفاده از آن محدودیت زمانی برای مانت کردن کست‌ها وجود ندارد. اگرچه این ماده گران است اما به علت مزایای زیاد برای قالب‌گیری، و رکوردگیری مقبولیت عام یافته است [۱۸، ۱۹]. Curtis در مطالعه خود پانتوگراف و پلی‌وینیل سایلوکسان را مورد مقایسه قرار داد. میانگین شیب کندیلی تهیه شده توسط پانتوگراف ($29/5$) از مقادیر متوسط رکورد پلی‌وینیل سایلوکسان ($28/35$) بیشتر بوده است؛ اما تفاوت آماری قابل ملاحظه‌ای میان این دو وجود نداشت [۴].

همان طور که ذکر شد عدم دقت شیب کندیلی برای هر بیمار می‌تواند مشکلات کلینیکی در باز شدن دندان‌های خلفی یا ایجاد تداخلات اکلوزنی متعدد به همراه داشته باشد بنابراین استفاده از وسایل کمکی مانند رادیوگرافی ممکن است این مشکل را حل کند [۱۲]. نتایج آماری به دست آمده در طی این مطالعه نیز مشخص نمود که بین شیب خلفی برجستگی مفصلی حاصل از رادیوگرافی ترانس کرانیال، با اعداد به دست آمده توسط ثبت رکورد پیش‌گرایی به روش ثبت داخل دهانی ارتباط معناداری وجود دارد. در این بررسی مشخص گردید که ارتباط قابل توجهی میان شیب کندیلی به دست آمده توسط روش ثبت داخل دهانی توسط پلی‌وینیل سایلوکسان و اعداد به دست آمده توسط رادیوگرافی ترانس کرانیال با میانگین تفاوت $10/1$ درجه در سمت راست و $8/6$ درجه در سمت چپ وجود دارد. Craddock [۱۹] ذکر می‌کند که افزایش شیب کندیلی به میزان 10 درجه (که تقریباً معادل ۳ میلی‌متر حرکت کندیل است) سبب

نتیجه گیری

۱. مقادیر شیب کندیلی به دست آمده از روش رادیوگرافی با اعداد به دست آمده با روش ثبت داخل دهانی مرتبط هستند، که این ارتباط به صورت خطی و مستقیم است.
 ۲. شیب کندیلی به دست آمده توسط رادیوگرافی ترانس کرانیال می‌تواند به عنوان یک وسیله کمکی در تنظیم راهنمای کندیلی آرتیکولاتورهای نیمه قابل تنظیم به کار رود، اگرچه جایگزینی آن به جای روش ثبت داخل دهانی نیازمند بررسی‌های بیشتر است.
 ۳. اعداد به دست آمده توسط رادیوگرافی در سمت راست و چپ با یکدیگر یک همبستگی قوی خطی و مستقیم داشتند.
- مقادیر به دست آمده از روش داخل دهانی در سمت راست و چپ با یکدیگر یک همبستگی متوسط را نشان می‌دادند.

با توجه به یافته‌های حاصل از این مطالعه می‌توان نتیجه گرفت که رادیوگرافی‌های ترانس کرانیال می‌توانند در صورت لزوم به عنوان جایگزین جهت تنظیم شیب کندیلی آرتیکولاتورها به کار روند. اگرچه لازم است که در مطالعات آینده، شیب کندیلی حاصل از رکوردهای داخل دهانی با تریسینگ رادیوگرافی در بیماران کلاس II و III و دیگر روابط فکی نیز مورد بررسی قرار گیرد.

شیب مفصلی بیمار به طور نسبی در طول زمان ثابت است و تنها در اثر بیماری یا ترومای حاد ممکن است به سرعت تغییر کند [۱۶]. لذا با توجه به این مسأله می‌توان شیب کندیلی هر بیمار را توسط رادیوگرافی تعیین کرد و مانند دیگر رکوردهای قبل از درمان در پرونده بیماران ثبت نمود تا در معالجات و درمان‌های آینده احتمالی بتوان از آن‌ها استفاده کرد؛ پس اگر یک بار رادیوگرافی بگیریم برای تمام عمر کافی است.

References

1. The glossary of prosthodontic terms. J Prosthet Dent 2005; 94(1): 10-92.
2. Gokalp H, Turkkahraman H, Bzeizi N. Correlation between eminence steepness and condyle disc movements in temporomandibular joints with internal derangements on magnetic resonance imaging. Eur J Orthod 2001; 23(5): 579-84.
3. Zarb GA, Bolender CL, Eckert SE. Prosthodontic treatment for edentulous patients: complete dentures and implant-supported prostheses. 12th ed. Philadelphia: Mosby; 2004. p. 336-9.
4. Curtis DA. A comparison of protrusive interocclusal records to pantographic tracings. J Prosthet Dent 1989; 62(2): 154-6.
5. dos Santos J, Jr., Nelson S, Nowlin T. Comparison of condylar guidance setting obtained from a wax record versus an extraoral tracing: a pilot study. J Prosthet Dent 2003; 89(1): 54-9.
6. Dawson PE. Functional Occlusion: From Tmj to Smile Design. 6th ed. Philadelphia: Mosby; 2007. p. 242-6.
7. Akahane Y, Deguchi T, Hunt NP. Morphology of the temporomandibular joint in skeletal class iii symmetrical and asymmetrical cases: a study by cephalometric laminography. J Orthod 2001; 28(2): 119-28.
8. Rosenstiel SF, Land MF, Fujimoto J. Contemporary fixed prosthodontics. 4th ed. Philadelphia: Mosby Elsevier; 2006. p. 62-73.
9. Gross M, Nemcovsky C, Tabibian Y, Gazit E. The effect of three different recording materials on the reproducibility of condylar guidance registrations in three semi-adjustable articulators. J Oral Rehabil 1998; 25(3): 204-8.
10. Donegan SJ, Christensen LV. Sagittal condylar guidance as determined by protrusion records and wear facets of teeth. Int J Prosthodont 1991; 4(5): 469-72.
11. Widman DJ. Functional and morphologic considerations of the articular eminence. Angle Orthod 1988; 58(3): 221-36.
12. Gilboa I, Cardash HS, Kaffe I, Gross MD. Condylar guidance: correlation between articular morphology and panoramic radiographic images in dry human skulls. J Prosthet Dent 2008; 99(6): 477-82.
13. Ren YF, Isberg A, Westesson PL. Steepness of the articular eminence in the temporomandibular joint. Tomographic comparison between asymptomatic volunteers with normal disk position and patients with disk displacement. Oral Surg Oral Med Oral Pathol Oral Radiol Endod 1995; 80(3): 258-66.
14. Matsumoto MAN, Bolognese AM. Study of the radiographic morphology of the temporomandibular joint. Braz Dent J 1993; 4(2): 97-103.
15. Goldman SM, Taylor R. Retrospective radiographic evaluation of 100 temporomandibular joint patients. J Prosthet Dent 1985; 53(4): 566-9.

16. Kerstens HC, Tuinzing DB, Golding RP, Van der Kwast WA. Inclination of the temporomandibular joint eminence and anterior disc displacement. *Int J Oral Maxillofac Surg* 1989; 18(4): 228-32.
17. Keesler JT, Christensen LV, Donegan SJ, Austin BP. A transcranial radiographic examination of the temporal portion of the temporomandibular joint. *J Oral Rehabil* 1992; 19(1): 71-84.
18. Posselt U, Nevstedt P. Registration of the condyle path inclination by intraoral wax records-Its practical value. *The Journal of Prosthetic Dentistry* 1960; 10(2): 243-7.
19. Craddock FW. The accuracy and practical value of records of condyle path inclination. *J Am Dent Assoc* 1949; 38(6): 697-710.
20. Pelletier LB, Campbell SD. Comparison of condylar control settings using three methods: a bench study. *J Prosthet Dent* 1991; 66(2): 193-200.
21. Ash MA, Ramfjord SP. *Occlusion*. 4th ed. Philadelphia: W.B. Saunders; 1995. p. 145-9.

Comparison of condylar inclination attained by interocclusal records and radiographic tracing

Sholeh Shahidi, Sadaf Adibi, Mehroo Vojdani*, Amir Ali Reza Khaledi

Abstract

Introduction: Determination of condylar inclination is very important in dentistry. Condylar inclination is specific for each patient. Inaccuracy registration of condylar inclination can result in problems for posterior teeth disocclusion or multiple occlusal interferences. The aim of this study was to evaluate the relationship between the inclination of posterior slope of articular eminence according to a transcranial radiographic technique and the values obtained from intraoral protrusive bite records.

Materials and Methods: In this clinical study, 30 patients (13 males and 17 females) with an average age of 20-40 years, with no sign and symptoms of temporomandibular disorders, were evaluated and two transcranial radiographies were taken from the right and left sides. Outlines of articular eminence, mandibular fossa and postglenoid process were drawn. The most inferior point of articular eminence and posterior glenoid process were named Tb and Pt, respectively. The eminence line was drawn and the angle between eminence line and Pt-Tb line was determined. Protrusive bite records were registered by polyvinylsiloxane. Each patient's cast was mounted in the Denar Mark II articulator; condylar inclination was determined and compared with radiographic values. Pearson's correlation coefficient and independent samples t-test were used for statistical analysis ($\alpha = 0.05$).

Results: The means \pm SD of posterior inclination of articular eminence were 39.5 ± 5.7 and 38.8 ± 5.4 on the right and left sides, respectively. The mean condylar inclinations \pm SD obtained from protrusive bite records were 29.4 ± 4.5 and 30.2 ± 4 on the right and left sides, respectively. A relatively strong linear correlation was observed between the radiographic and protrusive bite records for determination of condylar inclination (p value < 0.05).

Conclusion: Under the limitations of the present study it can be concluded that in patients in which determination of condylar inclination by intraoral method is difficult, transcranial radiography can be used for adjusting condylar guidance of articulators; however, further studies are necessary.

Key words: Bite registration, Mandibular condyle, Radiography.

Received: 24 Dec, 2011

Accepted: 7 Feb, 2012

Address: Associate Professor, Department of Prosthodontics, Biomaterial Research Center, School of Dentistry, Shiraz University of Medical Sciences, Shiraz, Iran.

Email: vojdanim@yahoo.com

Journal of Isfahan Dental School 2012; 8 (2): 117-125.