

# مروری بر کارایی روکش‌های استیل زنگ نزن در ترمیم دندان‌های مولر شیری

دکتر فاطمه فرح بخش پور<sup>۱</sup>، دکتر مریم غفورنیا\*

## چکیده

**مقدمه:** سال‌ها است که روکش‌های استیل زنگ نزن (SSC) به عنوان ترمیم‌هایی بسیار با دوام با موارد کاربرد مشخص برای بازسازی دندان‌های شیری شامل دندان‌های پالپوتومی یا پالپکتومی شده، دندان‌های با نقایص تکاملی و ضایعات وسیع پوسیدگی که چندین سطح را درگیر کرده‌اند، مطرح شده‌اند. هدف از این پژوهش مروری، ارزیابی کارایی این روکش‌ها جهت ترمیم دندان‌های مولر شیری در مقایسه با مواد ترمیمی دیگر بود.

**شرح مقاله:** در مقالات علمی منتشر شده از سال ۱۹۵۰ تا سال ۲۰۱۰ میلادی با مراجعه به سایت‌های Medline و ISI web of science، دوام و کارایی SSC در مقایسه با سایر روش‌های ترمیمی بررسی شد. معیارهای ورود به این مطالعه، کارآزمایی‌های بالینی کنترل شده، مقالات به زبان انگلیسی و مطالعات انسانی بود.

**یافته‌ها:** کودکان دارای پوسیدگی وسیع یا با درگیری چندین سطح از دندان مولر شیری، با استفاده از SSC درمان شدند. از آنجا که این روکش‌ها با پوشش کامل سطوح دندان، از ایجاد پوسیدگی در آینده حفاظت کرده و نیز به دلیل دوام و پایداری بالای آن‌ها، لازم است توجه ویژه‌ای به استفاده از SSC در کودکانی که تحت بی‌هوشی عمومی درمان می‌شوند، معطوف گردد.

**نتیجه‌گیری:** بیشتر مقالات بالینی استفاده از SSC در بازسازی دندان‌های آسیای شیری، به دلیل نتیجه موفقیت‌آمیز درمان، کارایی و مقرون به صرفه بودن را توصیه نموده‌اند. **کلید واژه‌ها:** روکش دندان، مولر، دندان شیری، کارایی.

\* استادیار، عضو مرکز تحقیقات دندان‌پزشکی ترابی‌نژاد، گروه دندان‌پزشکی کودکان، دانشکده دندان‌پزشکی، دانشگاه علوم پزشکی اصفهان، اصفهان، ایران. (مؤلف مسؤل)  
maryam-ghafournia@yahoo.com

۱: دستیار تخصصی، گروه دندان‌پزشکی کودکان، دانشکده دندان‌پزشکی، دانشگاه علوم پزشکی اصفهان، اصفهان، ایران.

این مقاله در تاریخ ۹۰/۱۰/۱۷ به دفتر مجله رسیده، در تاریخ ۹۰/۱۲/۱۵ اصلاح شده و در تاریخ ۹۱/۱/۲۹ تأیید گردیده است.

مجله دانشکده دندان‌پزشکی اصفهان  
۱۳۹۱، ۲۸(۲): ۱۷۲ تا ۱۸۲

## مقدمه

روکش‌های فلزی از پیش شکل داده شده که به عنوان روکش‌های استیل زنگ نزن (SSC) Stainless steel crown نیز خوانده می‌شوند، در سال ۱۹۵۰ به وسیله Humphrey [۱] به دندان‌پزشکی کودکان عرضه شدند. از آن زمان به بعد این روکش‌ها به ترمیم‌های با ارزشی برای درمان دندان‌های شیری به شدت تخریب شده تبدیل شده‌اند. با وجود دوام بالای این روکش‌ها، از آن‌جا که در ذهن بسیاری از دندان‌پزشکان مشابه روکش‌های ریختگی در نظر گرفته می‌شوند، به عنوان روش ترمیمی تهاجمی بدان نگریسته شده و کمتر استفاده می‌شوند. درمان‌های ترمیمی برای دندان‌های شیری با اهداف و انتظارات متفاوتی نسبت به دندان‌های دائمی انتخاب می‌شوند، چرا که دندان‌های شیری دندان‌هایی موقت، با طول عمر مورد انتظار و مشخصی هستند. با تطابق ترمیم مناسب با طول عمر مورد انتظار برای دندان شیری، دندان‌پزشکان می‌توانند ترمیمی با دوام که هیچ‌گاه نیاز به تعویض نداشته باشد ارائه کنند که این امر اصولاً در دندان‌های دائمی غیر ممکن است؛ چرا که طول عمر مورد انتظار برای ترمیم‌ها بسیار کوتاه‌تر از طول عمر دندان‌های دائمی است. صرف‌نظر از اندازه ضایعه‌ای که باید ترمیم شود، مقاومت خود دندان شیری اغلب عامل محدود کننده اصلی در انتخاب ترمیمی موفق است. انتخاب ماده ترمیمی صحیح مستلزم درک محدودیت‌های دندان‌های شیری از لحاظ نگهداری انواع خاصی از ترمیم‌ها در طول زمان و دوام انتخاب‌های ترمیمی موجود است [۲].

برای بررسی مقالات منتشر شده در مورد ارزیابی کارایی، دوام SSC در ترمیم مولرهای شیری در مقایسه با سایر مواد و روش‌های ترمیمی و نیز اثر آن بر سلامت بافت‌های اطراف، به جستجو در Medline و ISI web of science از سال ۱۹۵۰ تا ۲۰۱۰ پرداخته شد. کلمات کلیدی برای جستجو، دندان‌های شیری، مولر شیری، SSC و روکش فلزی بود. معیارهای ورود به این مطالعه، کارآزمایی‌های بالینی کنترل شده (Randomised clinical trials) و مقالات به زبان انگلیسی و مطالعات انسانی بودند. معیارهای خروج از مطالعه، SSC برای دندان‌های قدامی شیری و SSC برای دندان‌های دائمی بود. در این مطالعه به مروری بر موارد تجویز و عدم تجویز، مراحل انجام کار،

ملاحظات خاص، کارایی و دوام و اثر بر سلامت بافت‌های اطراف SSC پرداخته شد.

## موارد تجویز و عدم تجویز SSC

SSC به عنوان ترمیم انتخابی در موارد زیر به کار می‌رود:

- ۱- ترمیم دندان‌های مولر شیری که بیش از دو سطح پوسیده دارند، یا در جایی که یک یا دو سطح از دندان دچار پوسیدگی وسیع است.
- ۲- ترمیم دندان‌های شیری به دنبال پالپوتومی یا پالپکتومی.
- ۳- ترمیم دندان‌های دارای اختلالات تکاملی موضعی یا منتشر مانند هیپوپلازی مینا، آمولونز ایمپرکتا و دنتینونز ایمپرکتا.
- ۴- ترمیم مولرهای شیری شکسته.
- ۵- ترمیم و حفاظت از دندان‌هایی که سطح وسیعی از آن‌ها به دلیل اتریشن، ابرژن یا اروژن از دست رفته.
- ۶- در کودک مستعد پوسیدگی یا کودکی که فراخوانی و پی‌گیری طولانی مدت ندارد.
- ۷- به عنوان پایه برای فضا نگهدارنده‌ها یا دستگاه‌های پروتزی.
- ۸- ترمیم در افراد ناتوان که رعایت بهداشت دهان برای آن‌ها مشکل بوده و احتمال شکست سایر ترمیم‌ها وجود دارد.
- ۹- در کودکانی که نیاز به بی‌هوشی عمومی برای درمان دندان‌پزشکی دارند [۳، ۴].
- ۱۰- زمانی که ترمیم آمالگام یا کامپوزیت قبلی شکست می‌خورد. چرا که برداشتن پوسیدگی‌های راجعه و تعیین محدوده مجدد تراش بیشتر دندان را ضعیف می‌کند.

## SSC در موارد زیر توصیه نمی‌شود:

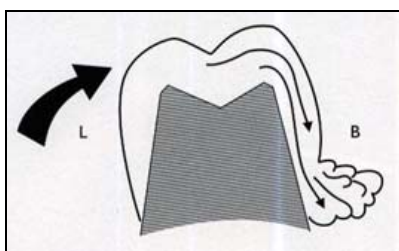
- ۱- اگر زمان افتادن مولر شیری نزدیک باشد، به طوری که بیش از نصف طول ریشه تحلیل رفته باشد [۵، ۶، ۷].
- ۲- در بیماران با آلرژی یا حساسیت به نیکل [۷].

## مراحل تراش و قرار دادن روکش‌های استیل زنگ

### نزن:

- ۱- اکلوزن پیش از کار بررسی شود.
- ۲- بی‌حسی موضعی مناسب استفاده شود، از آن‌جایی که بافت‌های لثه‌ای دور تا دور دندان ممکن است حین گذاشتن

پروگزیمالی قبلی را ایجاد کند. انتخاب اندازه درست با اندازه‌گیری بعد مزیدیستال دندان با پرگار یا یک پروب پرپودنتال مدرج می‌تواند کمک کننده باشد. روکش انتخابی با نشاندن از سمت لینگوال در ابتدا و وارد آوردن فشار در جهت باکالی روی دندان امتحان می‌شود [۸] (شکل ۲). با لغزیدن روکش از روی برجستگی باکالی باید اصطکاک احساس شود. برخی از دندان‌ها دارای اندازه‌ای بین سایز بوده و بنابراین یک روکش برای نشستن بسیار کوچک بوده و روکش بزرگ‌تر حتی بعد از کانتور نمودن هم بسیار شل می‌نشیند. ممکن است تراش بیشتر دندان خصوصاً در سطوح باکال و لینگوال در این موارد برای نشاندن روکش کوچک‌تر ضروری باشد.



شکل ۲. نشاندن روکش ابتدا از سمت لینگوال و وارد آوردن فشار در جهت باکال [۸]

بعد از نشاندن روکش با مقایسه ارتفاع مارچینال ریج‌های مجاور رابطه اکلوژالی اولیه برقرار می‌شود. اگر روکش هم سطح دندان‌های مجاور نمی‌نشیند، ممکن است تراش اکلوژالی کافی نبوده؛ یا روکش بسیار بلند باشد؛ یا لج (Ledge) در پروگزیمال وجود داشته باشد؛ یا نقطه تماس با دندان مجاور قطع نشده باشد که از نشستن کامل روکش جلوگیری می‌کند. ناحیه وسیع سفید شدن لثه دور روکش نشانه این بوده که روکش بیش از حد بلند یا به شدت اورکانتور است. روکش‌ها بلندتر از میزان لازم برای دندان متوسط ساخته می‌شوند و بنابراین بسیاری از آن‌ها به کمی ترمیم نیاز دارند.

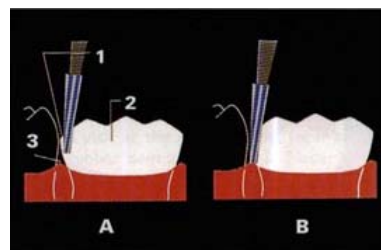
روکشی که به طور مناسب ترمیم شده، تقریباً یک میلی‌متر درون سالکوس لثه گسترش می‌یابد. قبل از ترمیم نمودن، روکش را روی دندان قرار داده و حد ستیغ لثه‌ای به آرامی با یک وسیله تیز مانند اسکیلر روی روکش مشخص شود. روکش را برداشته و

روکش دستکاری شود، بی‌حس نمودن لینگوال و پالاتال مانند باکال مهم است.

۳- دندان ترجیحاً با رابردم ایزوله شود.

۴- برداشت پوسیدگی‌ها و درمان مناسب پالپ در صورت نیاز کامل شود.

۵- تراش سطح اکلوژالی به وسیله فرز کارباید fissure شماره L ۱۶۹ یا فرز الماسی Football هندپیس دور تند صورت می‌گیرد. تراش سطح اکلوژال باید از کانتور دندان تبعیت کند. ۶- تراش پروگزیمالی به وسیله فرز کارباید فیشور تیپر یا فرز الماسی تیپر باریک انجام می‌شود. نقطه تماس با دندان مجاور در سمت لثه‌ای و در جهت باکولینگوالی قطع شده و دیواره‌ها به صورت عمودی با فقط کمی تقارب به سمت اکلوژال حفظ شوند. دقت شود که ساختار دندان مجاور آسیب نیند. خط خاتمه تراش Feather-edge با لبه نازک صاف، بدون هیچ‌گونه برآمدگی یا لج (Ledge) باشد [۸] (شکل ۱).



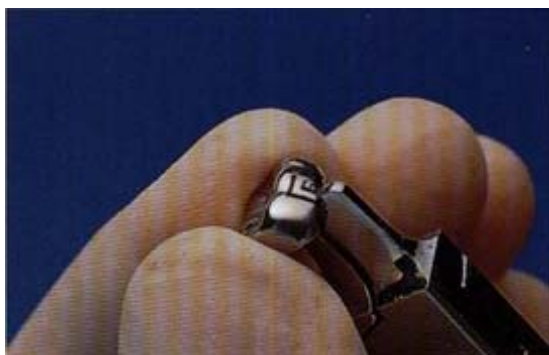
شکل ۱. تراش پروگزیمالی به وسیله فرز کارباید فیشور تیپر یا فرز الماسی تیپر باریک [۸].

۷- با استفاده از کناره فرز کارباید یا فرز الماسی کلیه زوایای خطی گرد شود. زوایای خطی اکلوژوباکال و اکلوژولینگوال با نگه‌داشتن فرز با زاویه ۳۰ تا ۴۵ درجه نسبت به سطح اکلوژال و حرکت جارویی آن در جهت مزیال و دیستال گرد می‌شوند. تراش باکولینگوالی برای SSC اغلب محدود به یک سوم اکلوژالی است. اگر بعد در انتخاب اندازه روکش مناسب یا در تطابق روکش روی بالج (Bulge) مزیوباکال مشکلی رخ داد، تراش بیشتر باکالی و لینگوالی ساختار دندان ممکن است لازم شود.

۸- در انتخاب روکش، هدف، قرار دادن کوچک‌ترین روکشی است که می‌تواند روی دندان بنشیند و نقاط تماس

یک میلی‌متر زیر علامت به وسیله قیچی‌های روکش و بریج یا به وسیله Heatless wheel با هند پیس دور کند مستقیم ترمیم می‌شود. حاشیه‌های روکش باید ترمیم شده تا موازی کانتور بافت لتهای دور دندان قرار گرفته و بدون خطوط مستقیم یا زوایای تیز باشد [۸] (شکل ۳).

اکلوژن را امتحان کرد. اکلوژن در دو طرف در حالتی که بیمار در اکلوژن مرکزی است بررسی می‌شود. حرکت اکلوژوژنوالی روکش با فشار جویدن ارزیابی می‌گردد.



شکل ۴. تطابق نهایی روکش با کریمپ یک میلی‌متر حاشیه سرویکالی [۸]



شکل ۳. نحوه چیدن روکش بلند با استفاده از قیچی مخصوص [۸]

۱۱- صاف کردن و پرداخت نهایی حاشیه روکش باید قبل از سمان کردن صورت گیرد. صاف کردن با Heatless stone برای ایجاد انحنای صاف و یکنواخت و کمی نازک کردن حاشیه روکش انجام می‌شود. چرخش سنگ باید به سمت لبه روکش و با زاویه ۴۵ درجه باشد. برای حذف خراشیدگی‌های سطحی از چرخ لاستیکی با فشار سبک و حرکات جارویی استفاده می‌شود.

۱۲- داخل و بیرون روکش شست و شو شده، خشک نموده و برای سمان کردن آماده شود. می‌توان از فسفات روی، پلی‌کربوکسیلات یا سمان گلاس آینومر سلف کیور استفاده کرد. تقریباً دو سوم روکش با سمان پر و تمام سطوح داخلی پوشانده می‌شود.

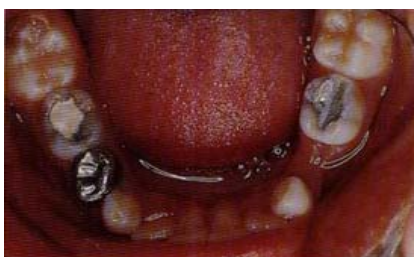۱۳- دندان خشک شده و روکش نشانده می‌شود. باید سمان از تمام حاشیه‌ها بیرون بزند. می‌توان از دسته آینه یا انتهای مسطح Band pusher برای حصول اطمینان از نشستن کامل روکش استفاده نمود.

۱۴- سمان باید از سالکوس دندان خارج شود. سمان فسفات روی را می‌توان به آسانی با سوند یا اسکیلر برداشت. سمان پلی‌کربوکسیلات پس از آن که نسبتاً ست شد به قوام لاستیکی می‌رسد. اضافات سمان با نوک سوند در این مرحله برداشته شود. نواحی بین دندانی را می‌توان با بستن یک گره

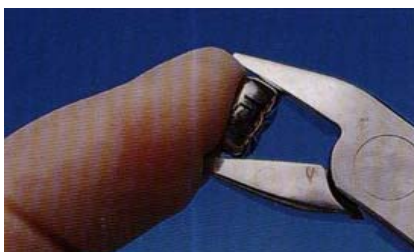۹- روکش کانتور داده و کریمپ شود تا به خوبی با دندان منطبق گردد. کانتور دادن مستلزم خم کردن یک سوم لتهای روکش به سمت داخل است تا نمای آناتومی تاج طبیعی ایجاد شده و محیط حاشیه‌ای روکش کاهش یافته تا از تطابق خوب اطمینان حاصل شود. کانتور دادن به وسیله پلایر گلوله‌ای کاسه‌ای (Ball and socket) شماره ۱۱۴ یا با پلایر شماره Gordon ۱۳۷ انجام شود. تطابق نزدیک نهایی روکش با کریمپ یک میلی‌متر حاشیه سرویکالی دور تا دور روکش انجام شود. از پلایر شماره ۱۳۷ یا شماره ۴۱۷-۸۰۰ (Unitek) می‌توان برای این کار استفاده نمود [۸] (شکل ۴). تطابق محکم حاشیه‌ای به گیر مکانیکی روکش، حفاظت سمان از اکسپوز شدن به مایعات دهانی و حفظ سلامت لته کمک می‌کند. بافت لتهای را از نظر سفید شدن مشاهده کرده و نقاط تماس پروگزیمالی ارزیابی شود. اگر وجود تماس پروگزیمالی ضرورت دارد می‌توان پس از برداشتن روکش با پلایر گلوله‌ای کاسه‌ای تماس مناسب را ایجاد کرد. هنگام برداشتن روکش باید انگشت شست را برای کنترل حرکت روکش، روی آن نگه داشت.

۱۰- رابردم را برداشته و روکش را مجدداً قرار داده تا بتوان

دادن مجدد دیواره‌های پروگزیمالی، باکالی و لینگوالی روکش به وسیله پلایرهای شماره ۱۳۷ یا ۱۱۴ لازم است. اگر هنوز در نشاندن روکش مشکل وجود دارد، ممکن است ناگزیر به تراش بیشتر سطوح باکال و لینگوال و انتخاب روکش کوچک‌تری باشیم [۵، ۶، ۷].



شکل ۶. چرخش روکش به دلیل از دست رفتن فضا در پروگزیمال [۸]



شکل ۷. کاهش بعد مزیدیستالی روکش با پلایر Howe utility [۸]

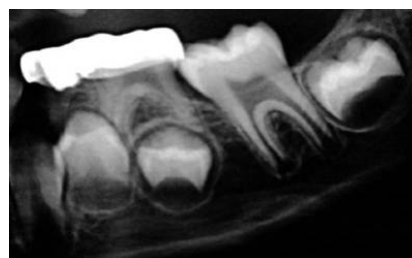**۳. وقتی فضا در دیستال مولر اول شیری مندیبل از دست رفته و یافتن روکشی با اندازه مناسب مشکل است:** یک روکش مولر اول ماگزیلای سمت مخالف دهان را انتخاب کرده و روی دندان مندیبل امتحان کنید. به علت از دست دادن فضا اغلب تراش دندان‌های مندیبل شبیه دندان ماگزیلا بوده و قرار دادن روکش ماگزیلا روی آن مناسب‌تر است [۲].

**۴. قرار دادن روکش‌های مجاور:** زمانی که تراش دو دندان همزمان انجام می‌شود، معمولاً دو دندان کمتر تراش داده می‌شوند، تو صیه می‌شود تراش اکلوزالی یک دندان به طور کامل قبل از شروع تراش دندان دیگر انجام گیرد. تراش نا کافی پروگزیمال در زمان قرار دادن روکش‌ها مشکل شایعی است. باید

در قطعه‌ای از نخ دندان و کشیدن نخ از میان ناحیه بین دندانی تمیز نمود.  
۱۵- دهان را شسته و قبل از ترخیص بیمار اکلوزن و بافت نرم مجدداً ارزیابی گردد [۵، ۶، ۷].

### ملاحظات خاص برای روکش‌های استیل زنگ نزن:

در جایی که مولر شیری، دندان مجاور در مزیال یا دیستال ندارد: باز هم باید تراش پروگزیمال برای جلوگیری از ایجاد اورهنگ لبه‌ای انجام شود. این نکته به خصوص در سطح دیستال دندان‌های مولر دوم شیری اهمیت دارد؛ جایی که چنین اورهنگی می‌تواند مانع رویش دندان مولر اول دایمی شود [۸] (شکل ۵). همچنین باید به تطابق لبه دیستال روکش دندان مولر دوم شیری توجه کرد تا با رویش دندان مولر اول دایمی تداخل نکند. دقت شود تا آسیب ایاتروژنیک به دندان‌های مجاور یا رویش نیافته وارد نگردد [۹].

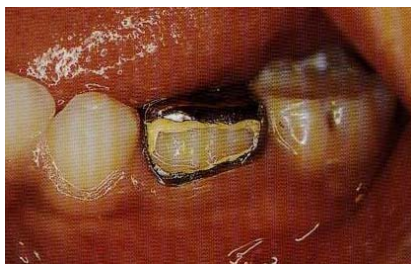

شکل ۵. تداخل روکش با رویش دندان مولر اول دایمی [۸]

### ۲. آماده‌سازی روکش در جایی که فضا از دست رفته

**است:** هنگامی که ساختار دندانی در اثر پوسیدگی از بین می‌رود، اغلب نقطه تماس از دست رفته و دندان‌های مجاور به فضایی که به طور طبیعی به وسیله دندان اشغال شده بود، مهاجرت می‌کنند. در این حالت، روکش مورد نیاز برای انطباق با بعد باکولینگوالی از نظر مزیدیستالی بیش از حد گشاد خواهد بود و روکشی که برای انطباق با بعد مزیدیستالی انتخاب شده محیط بسیار کوچک‌تری خواهد داشت [۸] (شکل ۶). روکش بزرگ‌تر که با حداکثر تحذب باکولینگوال منطبق می‌شود، انتخاب شده و برای کاهش بعد مزیدیستالی تنظیم می‌شود. برای این کار، مارجینال ریج‌های مزیال و دیستال را با پلایر Howe utility گرفته و فشار داده می‌شود [۸] (شکل ۷). کانتور

(شکل ۹، ۸). به آن Open face گفته می‌شود. این روش در گزارش موردی با پی‌گیری ۲۳ ماهه تا زمان افتادن دندان بدون هیچ شواهد زیان‌آوری گزارش شده است [۹]. راه دیگر، استفاده از روکش‌های ونیر شده پیش ساخته است که دارای پوششی هم رنگ دندان در باکال و اکلوزال می‌باشند. این روکش‌های ونیر شده به فضای بیشتر و در نتیجه تراش و آماده‌سازی بیشتر به دلیل برجستگی (Bulk) بیشترشان نیاز دارند. همچنین به دلیل استعداد بالای ونیر به شکست، این روکش‌ها را نمی‌توان کریمپ نمود. بنابراین، دندان باید برای تطابق بیشتر با این روکش‌ها، تراش خورده و آماده شود. این روکش‌های ونیر شده در *in vitro* مستعد به شکست بوده‌اند [۱۷، ۱۶]. در یک مطالعه Pilot، ۱۱ روکش ونیر شده با ۱۱ روکش SSC متداول مقایسه شد که روکش‌های دارای ونیر، بیرون زده‌تر و گران‌تر بوده و سلامت لثه‌ای ضعیف‌تری داشتند [۱۸]. پس از ۴ سال پی‌گیری، تمام این روکش‌ها، پریدگی (Chipping) در ونیر داشتند [۱۹]. Kocogullari و Yilmaz [۲۰] موفقیت کلینیکی ۱۸ روکش با پنجره کامپوزیتی (Open face) و ۱۵ روکش ونیر شده پیش ساخته را در مدت ۱۸ ماه بررسی کردند. زمانی که بیش از یک سوم ونیر از دست می‌رفت، به عنوان شکست در نظر گرفته می‌شد. روکش‌های Open face ۹۵ درصد موفقیت و روکش‌های ونیر شده ۸۰ درصد موفقیت داشتند. در تعداد اندکی از مقالات، از استفاده از روکش‌های Open face و ونیر شده حمایت شده است. افزایش هزینه و زمان کارکرد، عواملی هستند که مانع گسترش استفاده از این ترمیم‌ها می‌شوند. با این وجود، خوب است که عمل کننده از این امکان آگاه باشد. البته باید به بیمار در مورد از بین رفتن تدریجی ظاهر این روکش‌ها هشدار داد.



شکل ۸. روکش Open face پس از سمان کردن [۸]

حدود ۱/۵ میلی‌متر فضا در پروگزیمال سطح لثه‌ای ایجاد شود. هر دو روکش باید همزمان ترمیم شده و کانتور داده شوند. بهتر است ابتدا دندان دیستالی‌تر قرار داده شده و سمان گردد. با این وجود توالی سمان کردن روکش‌ها باید همان توالی باشد که روکش‌ها در امتحان نهایی قرار داده شده‌اند [۵، ۲].

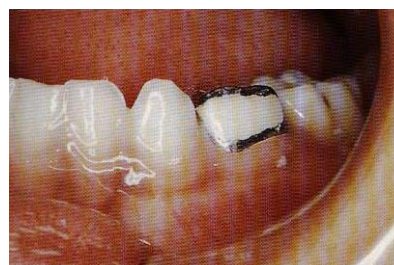**۵. از تداخل اکلوزالی تسدید جلوگیری شود:** (بیش از ۱-۱/۵ میلی‌متر)، تماس اکلوزالی زودرس تا حدود ۱ میلی‌متر معمولاً به خوبی در کودکان به علت توانایی قابل ملاحظه‌ای که برای جبران دنتوآلوئولار دارند، با تطابق اکلوزن در مدت چند هفته تحمل می‌شود [۶].

**۶. انتخاب سمان جهت چسباندن SSC:** در مطالعات انجام شده در مورد اثر سمان بر گیر SSC، تفاوت معنی‌داری در گیر SSC‌های سمان شده با گلاس آینومر، زینک فسفات و پلی‌کربوکسیلات مشاهده نشد [۱۰-۱۳]. بر اساس این مطالعات انتخاب سمانی خاص اثر معنی‌داری روی گیر روکش نداشته، به نظر می‌رسد مهم‌ترین اجزای گیر، از کانتور دادن و کریمپ نمودن درست حاصل شود.

اما در مطالعه Subramaniam و همکاران [۱۴] گیر حاصل از سمان رزینی و گلاس آینومر تقویت شده با رزین به طور معنی‌داری بیش از سمان گلاس آینومر متداول گزارش شد و از میان این سمان‌ها، سمان رزینی بیشترین گیر و کمترین ریزش را نشان داد.

**۷. وقتی بندهای ارتودنتیک روی دندان SSC شده قرار گرفته و سمان می‌شوند:** ایجاد خشونت در سطح داخلی بند و سطح خارجی SSC قبل از سمان کردن، سبب افزایش گیر می‌شود [۱۵].

**۸. برخی از بیماران یا والدین ممکن است از ظاهر روکش‌های SSC شکایت داشته باشند:** برای بهبود زیبایی SSC، می‌توان پس از تنظیم و تطابق SSC با دندان مورد نظر، یک پنجره در سطح لبیال روکش با فرز برید و پس از سمان کردن روکش، در آن محل کامپوزیت رزین قرار داد [۸].



شکل ۹. روکش Open face پس از قرار دادن کامپوزیت در پنجره باکالی [۸]

Sherriff [۱۰] گزارشی درباره دوام ترمیم‌های آمالگام و SSC که در مطب دندان‌پزشک متخصص کودکان انجام شده بود، با پی‌گیری بیش از ده سال ارائه کردند. میزان شکست ترمیم‌های آمالگام یک سطحی دندان‌های مولر شیری ۴/۱ درصد و ترمیم‌های آمالگام دو سطحی ۱۱/۶ درصد بود؛ در حالی که تنها ۱/۹ درصد از SSCها شکست خوردند. آن‌ها ماندگاری ۹۲ درصد را برای SSCها و ۶۷ درصد را برای ترمیم‌های آمالگام دو سطحی کوچک در طول مدت ۵ سال تخمین زدند. Randall و همکاران [۲۷] در یک مرور سیستماتیک و متاآنالیز مطالعات بالینی در مورد مقایسه SSC با ترمیم‌های آمالگام، برتری و مؤثر بودن کلینیکی SSCها را بر ترمیم‌های آمالگام، برای درمان ضایعات پوسیده وسیع در مولرهای شیری توصیف کردند [۲۸]. در مطالعه‌ای نشان داده شد که دندان‌های مولر شیری می‌توانند با موفقیت با آمالگام یک سطحی درمان شوند، در صورتی که کمتر از دو سال به زمان افتادن آن‌ها باقی‌مانده باشد [۲۹]. Einwag و Dunninger [۲۴] دوام SSC برای ۴/۵ سال را ۹۰ درصد و دوام ترمیم‌های آمالگام را ۴۰ درصد گزارش کردند. دوام SSC برای ۸ سال ۸۳ درصد بود. O'Sullivan و Curzon [۳] ۳ درصد شکست برای SSC و ۲۹ درصد برای ترمیم‌های آمالگام و کامپوزیت ذکر کردند.

همچنین در چندین مطالعه گذشته‌نگر SSCها برتر از ترمیم‌های کامپوزیت و گلاس آینومر بوده‌اند [۳۲-۳۰، ۴، ۳]. اما Atieh [۳۳] دریافت که تفاوت آماری معنی‌داری در میزان دوام SSC و گلاس آینومر وجود ندارد. او پیشنهاد کرد که Modified open sandwich restorations جایگزین مناسبی برای SSC در ترمیم مولرهای شیری است. علت این یافته در مطالعه او این است که نمونه‌گیری به صورت تصادفی نبوده، حفرات کوچک با گلاس آینومر و پوسیدگی‌های وسیع با SSC ترمیم شده‌اند.

در مطالعاتی در اسکاتلند تکنیک Hall توسط Innes و همکاران [۳۴] به عنوان جایگزینی برای ترمیم‌های متداول معرفی شد. در این روش عاج پوسیده با قرار دادن SSC بدون استفاده از بی‌حسی موضعی و بدون نیاز به آماده‌سازی دندان مولر شیری در کودکی که همکاری لازم را ندارد، سیل می‌شود که ۶۷/۶ درصد موفقیت بعد از ۵ سال نشان داد. این روش به

### مقایسه کارایی، دوام و هزینه SSC با سایر مواد و روش‌های ترمیمی

SSC به عنوان مؤثرترین و با دوام‌ترین ترمیم برای مولرهای شیری شناخته شده است. در چندین مطالعه گذشته‌نگر دوام SSC با ترمیم آمالگام مقایسه شده که در تمامی آن‌ها SSC به طور قابل توجهی طول عمر و پایداری بیشتری در مقایسه با ترمیم‌های آمالگام چند سطحی داشته است [۲۴-۲۱]. به عنوان مثال Messer و Levering [۲۳] دوام و طول عمر SSCها و ترمیم‌های آمالگام دوسطحی را ارزیابی کرده و دریافتند روکش‌هایی که در کودکان ۴ ساله و کوچک‌تر و نیز در کودکان بزرگ‌تر از ۴ سال قرار داده شده‌اند، میزان موفقیت تقریباً دو برابر آمالگام را در هر سال به مدت ۱۰ سال کارکرد داشته‌اند. آن‌ها پیشنهاد کردند وقتی اختیار انتخاب بین ترمیم آمالگام دوسطحی و SSC در کودک زیر ۴ سال وجود دارد، احتمال شکست آمالگام تقریباً دو برابر SSC است. در مواقعی که دوام مورد نظر باشد، SSC انتخاب واضح است [۲۳]. Levering و Messer [۲۵] در مطالعه دیگری هزینه ترمیم دندان‌های شیری را مقایسه کردند و نشان دادند که آمالگام تعویض شده با SSC پرهزینه‌ترین ترمیم است. دندان‌پزشکی که به درمان کودکان می‌پردازد باید دوام، جنبه پیش‌گیری و مقرون به صرفه بودن SSC به عنوان یک انتخاب ترمیمی برای دندان‌های شیری را بشناسد. Eriksson و همکاران [۲۶] در یک مطالعه بالینی، دندان‌های SSC شده را با دندان‌های سمت دیگر فک مقابل که ترمیم شده یا سالم بودند، مقایسه کردند. SSCها به صورت معنی‌داری میزان موفقیت بیشتری (۷۸/۸ درصد) نسبت به آمالگام (۲۱/۴ درصد) در مدت ۷ سال داشتند Roberts و

طور مستقیم با نتایج SSC‌های قرار داده شده به دنبال برداشت پوسیدگی مقایسه نشده است، تکنیک Hall برای بیماران قابل قبول به نظر رسید و در مدت ۲۳ ماه نتایج مطلوب‌تری برای سلامت پالپی و پایداری ترمیم نسبت به ترمیم‌های متداولی که توسط دندان‌پزشکان عمومی گذاشته شده بود، نشان داد [۳۴، ۳۵].

مطالعات گذشته‌نگر نشان داده‌اند که درمان غیر مستقیم پالپ در مولرهای شیری و همچنین دندان‌های پالپوتومی شده با فرموکرزول که با SSC ترمیم شده‌اند، در مقایسه با آمالگام و کامپوزیت یا (Intermediate restorative material) IRM موفقیت بیشتری دارند [۳۸-۳۶، ۳۰]. نتیجه مطالعه Guelman و همکاران [۳۷] نشان داد که قرار دادن سریع SSC پس از انجام درمان پالپوتومی اورژانس، احتمال و میزان موفقیت درمان را نسبت به زمانی که بعد از پالپوتومی اورژانس ترمیم موقت گذاشته می‌شود افزایش می‌دهد.

در چندین مطالعه، سلامت لثه در ارتباط با ترمیم با SSC بررسی شده است. دو مطالعه سطوح بالاتری از ژئویوت اطراف دندان‌های SSC شده را گزارش کردند [۴۰، ۳۹] البته در هر دوی این مطالعات مقایسه مستقیمی با دندان ترمیم نشده به عنوان کنترل انجام نشده است. در دو مطالعه که SSC با دندان‌های کنترل مقایسه شده، هیچ تفاوتی در میزان ژئویوت اطراف دندان‌های SSC شده نشان داده نشد [۴۳، ۴۱]. ارتباط بین ژئویوت و نقایص لبه‌ای مانند تطابق ضعیف لبه‌ها و برداشت

ناقص سمان اضافی به وضوح در چندین مطالعه گزارش شده؛ بنابراین تطابق دقیق لبه‌های روکش ضروری است و بروز ژئویوت بعد از تنظیم روکش، ممکن است با پرداخت دقیق لبه‌های روکش کاهش یابد [۴۵-۴۰]. وجود روکشی با تطابق خوب روی مولر دوم شیری بر سلامت پرپودنتال دندان مولر اول دایمی مجاور اثری ندارد [۴۶].

### نتیجه‌گیری

با توجه به نتایج بررسی شده، کودکان دارای پوسیدگی وسیع یا با درگیری چندین سطح از دندان مولر شیری، بهتر است با استفاده از SSC درمان شوند. این روکش‌ها علاوه بر حفظ سلامت بافت‌های احاطه کننده، با پوشش کامل سطوح دندان، از ایجاد پوسیدگی در آینده جلوگیری کرده و نیز به دلیل دوام و پایداری قابل ملاحظه، لازم است توجه ویژه‌ای به استفاده از SSC در کودکانی که تحت بی‌هوشی عمومی درمان می‌شوند، گردد.

بنابراین، بدون در نظر گرفتن عقاید شخصی، لازم است استفاده از SSC درک شده و ادامه یابد. با وجود نتایج مطلوب، SSC به ندرت توسط دندان‌پزشکان عمومی استفاده می‌شود. برخی به دلیل فقدان تجربه کلینیکی و اعتقاد بر پیچیدگی روش‌های کاربرد، از آن استفاده نمی‌کنند. برنامه‌های آموزشی مؤثرترین راه برای تشویق دندان‌پزشکان در بازنگری روش‌های ترمیمی بوده و می‌تواند در استفاده از SSC برای ترمیم دندان‌های مولر شیری مؤثر باشد.

### References

1. Humphrey WP. Uses of chrome-steel crown in children's dentistry. *Dent Surv* 1950; 26: 945-9.
2. Pinkham J, Casamassimo P, Fields HW, McTigue DJ, Nowak A. *Pediatric Dentistry: Infancy Through Adolescence*. 4<sup>th</sup> ed. St. Louis, Missouri: Mosby; 2005.
3. O'Sullivan EA, Curzon ME. The efficacy of comprehensive dental care for children under general anesthesia. *Br Dent J* 1991; 171(2): 56-8.
4. Tate AR, Ng MW, Needleman HL, Acs G. Failure rates of restorative procedures following dental rehabilitation under general anesthesia. *Pediatr Dent* 2002; 24(1): 69-71.
5. Dean JA, Avery DR, McDonald RE. *Dentistry for the Child and Adolescent*. 9<sup>th</sup> ed. St. Louis, Missouri: Mosby; 2011.
6. Kindelan SA, Day P, Nichol R, Willmott N, Fayle SA. UK National Clinical Guidelines in Paediatric Dentistry: stainless steel preformed crowns for primary molars. *Int J Paediatr Dent* 2008; 18(Suppl 1): 20-8.
7. Keinan D, Mass E, Zilberman U. Absorption of nickel, chromium, and iron by the root surface of primary molars covered with stainless steel crowns. *Int J Dent* 2010; 2010: 326124.
8. Duggal MS, Curzon M, Fayle S, Toumba KJ, Robertson AJ. *Restorative Techniques in Paediatric Dentistry*. 2<sup>nd</sup> ed. London: Taylor & Francis; 2002.



9. Croll TP, McKay MS, Castaldi CR. Impaction of permanent posterior teeth by overextended stainless steel crown margins. *J Pedod* 1981; 5(3): 240-4.
10. Roberts JF, Sherriff M. The fate and survival of amalgam and preformed crown molar restorations placed in a specialist paediatric dental practice. *Br Dent J* 1990; 169(8): 237-44.
11. Khinda VI, Grewal N. Retentive [correction of Preventive] efficacy of glass ionomer, zinc phosphate and zinc polycarboxylate luting cements in preformed stainless steel crowns: a comparative clinical study. *J Indian Soc Pedod Prev Dent* 2002; 20(2): 41-6.
12. Noffsinger DP, Jedrychowski JR, Caputo AA. Effects of polycarboxylate and glass ionomer cements on stainless steel crown retention. *Pediatr Dent* 1983; 5(1): 68-71.
13. Raghunath Reddy MH, Subba Reddy VV, Basappa N. A comparative study of retentive strengths of zinc phosphate, polycarboxylate and glass ionomer cements with stainless steel crowns - an in vitro study. *J Indian Soc Pedod Prev Dent* 2010; 28(4): 245-50.
14. Subramaniam P, Kondae S, Gupta KK. Retentive strength of luting cements for stainless steel crowns: an in vitro study. *J Clin Pediatr Dent* 2010; 34(4): 309-12.
15. Beemer RL, Ferracane JL, Howard HE. Orthodontic band retention on primary molar stainless steel crowns. *Pediatr Dent* 1993; 15(6): 408-13.
16. Roberts JF. The open-face stainless steel crown for primary molars. *ASDC J Dent Child* 1983; 50(4): 262-3.
17. Baker LH, Moon P, Mourino AP. Retention of esthetic veneers on primary stainless steel crowns. *ASDC J Dent Child* 1996; 63(3): 185-9.
18. Fuks AB, Ram D, Eidelman E. Clinical performance of esthetic posterior crowns in primary molars: a pilot study. *Pediatr Dent* 1999; 21(7): 445-8.
19. Ram D, Fuks AB, Eidelman E. Long-term clinical performance of esthetic primary molar crowns. *Pediatr Dent* 2003; 25(6): 582-4.
20. Yilmaz Y, Kocogullari ME. Clinical evaluation of two different methods of stainless steel esthetic crowns. *J Dent Child (Chic)* 2004; 71(3): 212-4.
21. Braff MH. A comparison between stainless steel crowns and multisurface amalgams in primary molars. *ASDC J Dent Child* 1975; 42(6): 474-8.
22. Dawson LR, Simon JF, Jr., Taylor PP. Use of amalgam and stainless steel restorations for primary molars. *ASDC J Dent Child* 1981; 48(6): 420-2.
23. Messer LB, Levering NJ. The durability of primary molar restorations: II. Observations and predictions of success of stainless steel crowns. *Pediatr Dent* 1988; 10(2): 81-5.
24. Einwag J, Dunninger P. Stainless steel crown versus multisurface amalgam restorations: an 8-year longitudinal clinical study. *Quintessence Int* 1996; 27(5): 321-3.
25. Levering NJ, Messer LB. The durability of primary molar restorations: III. Costs associated with placement and replacement. *Pediatr Dent* 1988; 10(2): 86-93.
26. Eriksson AL, Paunio P, Isotupa K. Restoration of deciduous molars with ion-crowns: retention and subsequent treatment. *Proc Finn Dent Soc* 1988; 84(2): 95-9.
27. Randall RC, Vrijhoef MM, Wilson NH. Efficacy of preformed metal crowns vs. amalgam restorations in primary molars: a systematic review. *J Am Dent Assoc* 2000; 131(3): 337-43.
28. Randall RC. Preformed metal crowns for primary and permanent molar teeth: review of the literature. *Pediatr Dent* 2002; 24(5): 489-500.
29. Holan G, Fuks AB, Ketzl N. Success rate of formocresol pulpotomy in primary molars restored with stainless steel crown vs amalga. *Pediatr Dent* 2002; 24(3): 212-6.
30. Roberts JF, Attari N, Sherriff M. The survival of resin modified glass ionomer and stainless steel crown restorations in primary molars, placed in a specialist paediatric dental practice. *Br Dent J* 2005; 198(7): 427-31.
31. Wong FS, Day SJ. An investigation of factors influencing the longevity of restorations in primary molars. *J Int Assoc Dent Child* 1990; 20(1): 11-6.
32. Papathanasiou AG, Curzon ME, Fairpo CG. The influence of restorative material on the survival rate of restorations in primary molars. *Pediatr Dent* 1994; 16(4): 282-8.
33. Atieh M. Stainless steel crown versus modified open-sandwich restorations for primary molars: a 2-year randomized clinical trial. *Int J Paediatr Dent* 2008; 18(5): 325-32.
34. Innes NP, Evans DJ, Stirrups DR. The Hall Technique; a randomized controlled clinical trial of a novel method of managing carious primary molars in general dental practice: acceptability of the technique and outcomes at 23 months. *BMC Oral Health* 2007; 7: 18.

35. Innes NP, Ricketts DN, Evans DJ. Preformed metal crowns for decayed primary molar teeth. *Cochrane Database Syst Rev* 2007; (1): CD005512.
36. Gruythuysen RJ, Weerheijm KL. Calcium hydroxide pulpotomy with a light-cured cavity-sealing material after two years. *ASDC J Dent Child* 1997; 64(4): 251-3.
37. Guelmann M, McIlwain MF, Primosch RE. Radiographic assessment of primary molar pulpotomies restored with resin-based materials. *Pediatr Dent* 2005; 27(1): 24-7.
38. Al-Zayer MA, Straffon LH, Feigal RJ, Welch KB. Indirect pulp treatment of primary posterior teeth: a retrospective study. *Pediatr Dent* 2003; 25(1): 29-36.
39. Goto G, Imanishi T, Machida Y. Clinical evaluation of preformed crown for deciduous teeth. *Bull Tokyo Dent Coll* 1970; 11(3): 169-76.
40. Henderson HZ. Evaluation of the preformed stainless steel crown. *ASDC J Dent Child* 1973; 40(5): 353-8.
41. Machen DE, Rapp R, Bauhammers A, Zullo T. The effect of stainless steel crowns on marginal gingival tissue. *J Dent Res* 1980; 59(Suppl).
42. Durr DP, Ashrafi MH, Duncan WK. A study of plaque accumulation and gingival health surrounding stainless steel crowns. *ASDC J Dent Child* 1982; 49(5): 343-6.
43. Webber DL. Gingival health following placement of stainless steel crowns. *ASDC J Dent Child* 1974; 41(3): 186-9.
44. Myers DR. A clinical study of the response of the gingival tissue surrounding stainless steel crowns. *ASDC J Dent Child* 1975; 42(4): 281-4.
45. Guelmann M, Matsson L, Bimstein E. Periodontal health at first permanent molars adjacent to primary molar stainless steel crowns. *J Clin Periodontol* 1988; 15(9): 531-3.
46. Martens LC, Dermaut LR. The marginal polishing of Ion Ni-Chro crowns: a preliminary report. *ASDC J Dent Child* 1983; 50(6): 417-21.

## A review of the efficacy of stainless steel crowns in the restoration of primary molars

Fatemeh Farahbakhsh Pour, Maryam Ghafournia\*

### Abstract

**Introduction:** *Stainless steel crown (SSC) is an extremely durable restoration with several clear-cut indications for use in primary teeth, including restoration after pulpotomy/pulpectomy, restoration of teeth with developmental defects, and large carious lesions involving multiple surfaces. The aim of this review article was to assess the efficacy of SSCs for the restoration of primary molars compared to other restorative materials.*

**Materials and Methods:** *Medline and ISI Web of Science were searched for scientific papers based on the use of SSCs in order to compare the efficacy and longevity of SSCs compared to other restorative materials from 1950 to 2010. Inclusion criteria were randomized clinical trials (RCTs) in English and human studies.*

**Results:** *Children with extensive decay, large lesions or multiple-surface lesions in primary molars have been treated with stainless steel crowns. Because of protection from future decay provided by their full-coverage feature and their increased durability and longevity, SSCs should be particularly considered in children who are treated under general anesthesia.*

**Conclusion:** *The majority of clinical trials have recommended the use of SSCs in the restoration of primary molars due to successful treatment results and their efficacy and cost-effectiveness.*

**Key words:** *Deciduous tooth, Efficacy, Molar, Tooth crown.*

**Received:** 7 Jan, 2012

**Accepted:** 17 Apr, 2012

**Address:** Assistant Professor, Torabinejad Dental Research Center, Department of Pediatric Dentistry, School of Dentistry, Isfahan University of Medical Sciences, Isfahan, Iran.

**Email:** maryam-ghafournia@yahoo.com

Journal of Isfahan Dental School 2012; 8 (2): 172-182.

-