

# کاربرد پودر آلوگرافت دمنیرالیزه متعاقب جراحی دندان عقل نهفته پایین بر شاخص‌های پریدنتال در ناحیه دیستال دندان مولر دوم

دکتر سید مهدی قریشیان<sup>1</sup>، دکتر داریوش هاشمی نیا<sup>\*</sup>، علیرضا حیدری نسب<sup>2</sup>

## چکیده

**مقدمه:** مطالعات مختلفی در مورد نهفتگی دندان عقل و ضایعات پریدنتال در ناحیه دیستال مولر دوم وجود دارد که ارتباط بین خارج کردن دندان و تأثیر آن در بهبودی این ضایعات را بررسی می‌کند. هدف این پژوهش، بررسی تأثیر پروتئین استخوانی دمنیرالیزه در بهبودی ضایعات پریدنتال بعد از جراحی دندان عقل نهفته در مراجعین به بخش جراحی دهان، فک و صورت دانشکده دندان‌پزشکی اصفهان بود.

**مواد و روش‌ها:** در این کارآزمایی بالینی یک‌سوکور، تعداد 16 نفر از مراجعین به بخش جراحی دهان که کاندید جراحی دندان عقل نهفته دو طرف پایین بودند، به طور تصادفی نمونه‌گیری و انتخاب شدند. وجود دندان عقل دو طرفه، دندان مولر دوم مجاور آن‌ها و میانگین سن 26 سال از معیارهای ورود به مطالعه بود. شاخص عمق پاکت و موقعیت لثه چسبنده در دیستال مولر دوم در دو گروه شاهد و مورد قبل از جراحی و دوازده هفته بعد اندازه‌گیری شد. میانگین تغییرات داده‌ها با استفاده از نرم‌افزار SPSS و آزمون Paired- t مورد بررسی و آنالیز قرار گرفت ( $\alpha = 0/05$ ).

**یافته‌ها:** بین عمق پاکت و موقعیت لثه چسبنده قبل از جراحی دندان و دوازده هفته بعد از جراحی در هر گروه تفاوت معنی‌دار وجود دارد ( $p \text{ value} < 0/001$ ). آزمون Paired-t نشان داد که بین عمق پاکت ( $p \text{ value} = 0/497$ ) و موقعیت لثه چسبنده ( $p \text{ value} = 0/155$ ) در دو گروه بعد از دوازده هفته، اختلاف معنی‌دار وجود ندارد.

**نتیجه‌گیری:** با توجه به محدودیت‌های این مطالعه، استفاده از پروتئین استخوانی دمنیرالیزه تأثیری بر شاخص‌های پریدنتال متعاقب جراحی دندان عقل نهفته پایین ندارد.  
**کلید واژه‌ها:** دندان نهفته، بیماری پریدنتال، جایگزین‌های استخوان

\* استادیار، عضو مرکز تحقیقات دندان‌پزشکی ترابی‌نژاد، گروه جراحی دهان، فک و صورت، دانشکده دندان‌پزشکی، دانشگاه علوم پزشکی اصفهان، اصفهان، ایران (مؤلف مسؤل)  
d\_hasheminia@dnt.mui.ac.ir

1: استادیار، عضو مرکز تحقیقات دندان‌پزشکی ترابی‌نژاد، گروه جراحی دهان، فک و صورت، دانشکده دندان‌پزشکی، دانشگاه علوم پزشکی اصفهان، اصفهان، ایران

2: دانشجوی دندان‌پزشکی، عضو کمیته تحقیقات دانشجویی، دانشکده دندان‌پزشکی، دانشگاه علوم پزشکی اصفهان، اصفهان، ایران

این مقاله حاصل پایان‌نامه عمومی در دانشگاه علوم پزشکی اصفهان به شماره 390052 می‌باشد.

این مقاله در تاریخ 90/2/13 به دفتر مجله رسیده، در تاریخ 91/3/28 اصلاح شده و در تاریخ 91/4/13 تأیید گردیده است.

مجله دانشکده دندان‌پزشکی اصفهان  
1391: (4)8: 299 تا 305

## مقدمه

حضور دندان عقل نهفته در فک پایین اغلب باعث بروز مشکلاتی برای بیماران می‌گردد که با توجه به وضعیت آناتومیکی و موقعیت دندان این مشکلات متفاوت بوده و برای جلوگیری از پیشرفت آن باید هرچه سریع‌تر دندان عقل را توسط جراحی خارج کرد. از جمله مشکلاتی که دندان عقل نهفته ایجاد می‌کند می‌توان به ایجاد بیماری‌های پریودنتال، بروز پوسیدگی دندانی، بروز پری کرونیته، تحلیل ریشه دندان مولر دوم، ایجاد کیست و تومورهای ادنتوژنیک، دردهای مبهم و نامعلوم دهان، فک و غیره اشاره کرد [1].

ضایعات پریودنتال از جمله مشکلاتی است که در ناحیه دیستوباکال مولر دوم به سبب وجود یک دندان عقل نهفته ایجاد می‌گردد. حضور دندان مولر سوم نهفته پایین باعث کاهش سطح استخوان در ناحیه شده و ایجاد پاکت عمیق پریودنتال در دیستال مولر دوم را در پی دارد [2]. با توجه به این که ناحیه مولر سوم، مشکل‌ترین ناحیه در قوس فکی برای مسواک کردن می‌باشد؛ بنابراین در این ناحیه التهاب لثه ایجاد شده و به سمت اپیکال ریشه مولر دوم حرکت می‌کند و با ایجاد مختصر ژنژیویت در ناحیه، باکتری‌های عامل التهاب لثه به راحتی به سطح دیستال ریشه مولر دوم دسترسی پیدا کرده و باعث پریودنتیت شدید می‌گردند که این مسأله می‌تواند باعث پوسیدگی دندان‌ها در ناحیه، دردهای فکی - صورتی، بوی بد دهان و غیره گردد [3]. در چنین حالتی خارج کردن دندان عامل، کمک شایانی به رفع مشکلات فوق می‌کند. از طرفی، گاهی کم بودن سطح استخوان در ناحیه و یا تشکیل نشدن استخوان و خون‌رسانی کم در ناحیه باعث می‌شود ضایعات پریودنتال پابرجا مانده و یا تشدید گردند؛ بنابراین جهت کاهش ضایعات پس از جراحی دندان عقل و بهبودی ناحیه تدابیر خاصی را باید در نظر داشت تا استخوان‌سازی در ناحیه تحریک شده (استئواینداکشن) و مقدار استخوان تشکیل شده در ناحیه افزایش یافته و در نهایت باعث کاهش ضایعات پریودنتال گردد [3].

جهت کاهش تحلیل استخوان و به حداقل رساندن آن و تسریع در روند بازسازی و ترمیم متعاقب خارج کردن دندان عقل، راه‌حل‌های متعددی پیشنهاد می‌شود، از جمله: استفاده از

مواد پیوند استخوانی مصنوعی، استفاده از مواد پیوندی اتولوگ از خود بیمار و یا استفاده از پلاسمای غنی از فاکتورهای رشدی در محل کشیدن دندان [4].

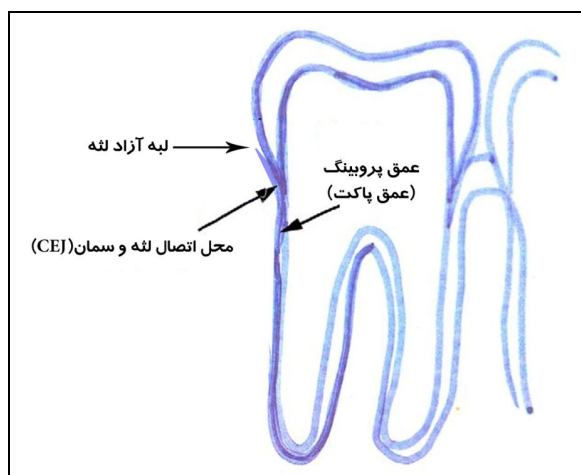
در ارتباط با اتخاذ روش ایده‌آلی برای بهبودی ضایعات پریودنتال دیستال دندان مولر دوم و یا جلوگیری از تشدید این ضایعات متعاقب جراحی دندان عقل پایین اتفاق نظر وجود ندارد. در مطالعات مختلفی تأثیر پودر استخوانی دمنرالیزه در بهبودی ضایعات استخوانی متعاقب پریودنتیت مزمن به اثبات رسیده است [5-7]. در ارتباط با تأثیر این ماده در بهبودی ضایعات پریودنتال موجود در دیستال دندان مولر دوم متعاقب جراحی دندان عقل مطالعات اندکی انجام گردیده است؛ در مطالعه‌ای که Petri و Wilson [6] در این ارتباط انجام دادند استفاده از این ماده را مفید ارزیابی نمودند؛ اما Dodson [7] تأثیر قابل ملاحظه‌ای را در ارتباط با استفاده از این ماده گزارش نکرد. با توجه به مطالعات اندکی که در زمینه استفاده از پودر استخوانی دمنرالیزه متعاقب جراحی دندان عقل پایین و تأثیر آن روی ضایعات پریودنتالی دیستال دندان مولر دوم انجام گردیده است و نتایج ضد و نقیض اعلام شده است، در این مطالعه تأثیر کاربرد پودر استخوان دمنرالیزه متعاقب جراحی دندان عقل پایین در ضایعات پریودنتال دیستال دندان مولر دوم مورد ارزیابی قرار گرفت.

## مواد و روش‌ها

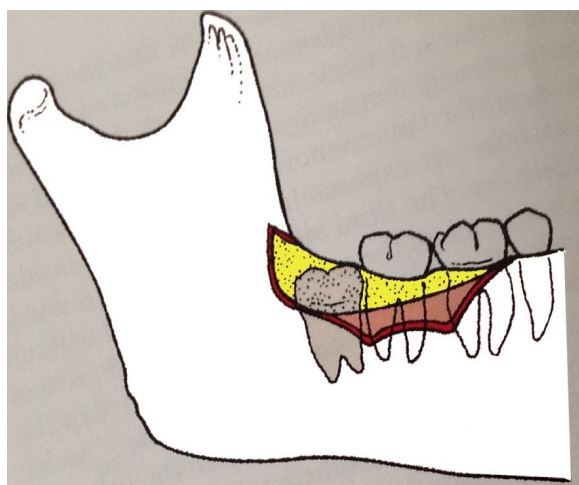
در این مطالعه که از نوع کارآزمایی بالینی یک‌سوکور و آینده‌نگر می‌باشد و با شماره ثبت IRCT201203047949N<sub>2</sub> در سایت کارآزمایی‌های بالینی به ثبت رسیده است، از بین مراجعین بخش جراحی دهان، فک و صورت دانشکده دندان‌پزشکی به طور تصادفی تعداد 16 نفر که کاندید جراحی دندان عقل پایین در دو سمت بودند انتخاب شده و عمق پاکت و موقعیت لثه چسبنده در دیستال دندان‌های مولر دوم قبل از جراحی و 12 هفته بعد از جراحی اندازه‌گیری شد و با مقایسه آن‌ها تأثیر پودر استخوانی دمنرالیزه در کاهش ضایعات پریودنتال متعاقب کشیدن دندان عقل نهفته پایین بررسی شد.

معیارهای ورود به مطالعه شامل انتخاب دندان‌هایی با عمق نهفتگی دندانی کلاس I و A تقسیم‌بندی Pell و

بی‌حسی لیدوکائین اپی نفرین 1/100000 به روش تزریق بلاک، همراه با بی‌حسی عصب لینگوال و لانگ باکال، ناحیه مربوطه بی‌حس شد و بعد از برش و ایجاد فلپ از نوع تری انگولار، ناحیه دسترسی به دندان نهفته ایجاد شد و دندان عقل خارج گردید (شکل 2) در تمام بیماران شخص جراح یکسان بود، و در طول مدت جراحی، محل جراحی دندان با استفاده از سرم نرمال سالین با دقت شستشو داده شد.



شکل 1. عمق پروبینگ، فاصله لبه آزاد لثه تا قاعده پاکت و موقعیت اتصال لثه چسبنده، فاصله CEJ (Cemento enamel junction) تا قاعده پاکت تعریف می‌شود



شکل 2. نحوه برش جراحی به صورت شماتیک

با توجه به این که قبل از انتخاب بیماران برای درمان، طی یک برنامه تنظیمی برای تمام بیماران به طور تصادفی ناحیه

Gregory [8]، دارا بودن دو دندان عقل نهفته پایین، میانگین سن 26 سال، نداشتن منع سیستمیک برای جراحی دندان عقل، دارا بودن دندان مولر دوم مجاور دندان نهفته و داشتن شماره تلفن تماس و آدرس جهت هماهنگی مراجعات بعدی بود. فقدان هر یک از دو دندان عقل پایین، سن کمتر از 22 سال، فقدان دندان مولر دوم مجاور دندان نهفته، سابقه قبلی از مشکلات سیستمیک که مانع از جراحی دندان عقل شود مانند بیماری خون‌ریزی دهنده، دیابت کنترل نشده، بیماری نقص ایمنی به علت مصرف طولانی مدت داروهای استروئیدی، پیوند عضو، شیمی درمانی برای بدخیمی‌ها، عفونت ایدز، مشکلات کلیوی و کبدی (بیماران دیالیزی)، افراد عقب مانده ذهنی، نداشتن آدرس یا تلفن مشخص باعث خروج نمونه‌ها از مطالعه می‌شد.

معیار تعیین مشکلات سیستمیک بیمار بر اساس پروتکل درمانی بخش جراحی و با استناد به فرم سوابق پزشکی که توسط خود بیمار تکمیل شده بود و معیار سختی دندان جهت جراحی با توجه به گرافی تهیه شده از بیمار با تکنیک پانورامیک بود.

برای اجرای این طرح از بین مراجعین بخش جراحی دانشکده دندان پزشکی و کلینیک‌های دندان پزشکی شهر اصفهان که از ابتدای سال 1390 تا پایان مهرماه همان سال، کاندید جراحی دو دندان عقل فک پایین بودند و معیارهای ورود به مطالعه را دارا بودند به عنوان جامعه آماری استفاده شد. بیماران قبل از انجام جراحی دندان، فرم مربوط به سوابق پزشکی و رضایت‌نامه آگاهانه شرکت در پژوهش را تکمیل نمودند و تحت آنتی‌بیوتیک‌تراپی پروفیلاکسی قرار گرفتند (2 گرم آموکسی‌سیلین یک ساعت قبل از عمل [7]) و شاخص عمق پاکت (Pocket depth) و موقعیت لثه چسبنده (Attachment level) در ناحیه دیستوباکال مولر دوم با استفاده از پروب پرپودنتال میشیگان اندازه‌گیری شد (شکل 1) و در فرم اطلاعات مربوط به بیمار ثبت گردید [7]. علت اندازه‌گیری شاخص‌ها در این ناحیه، دسترسی آسان برای اندازه‌گیری‌ها در این ناحیه است، همچنین این ناحیه به آسانی قابل رؤیت است و بنابراین باعث به حداقل رساندن خطای اندازه‌گیری می‌شود.

بعد از آماده کردن بیمار برای جراحی، با استفاده از کارپول

مولر دوم دیده نشد. تمام نمونه‌ها از نظر سختی کار جراحی در یک سطح بودند و هیچ‌گونه علامتی از درد، التهاب یا پری کرونیته در موقع جراحی در نمونه‌ها وجود نداشت. تعداد 8 نفر از نمونه‌ها (50 درصد) را مردان و تعداد 8 نفر از نمونه‌ها (50 درصد) را زنان تشکیل دادند. میانگین سنی در گروه مورد مطالعه  $26 \pm 4$  سال بود.

آزمون Paired-t نشان داد که بین عمق پاکت قبل از جراحی و دوازده هفته بعد از آن در گروه درمان تفاوت معنی‌دار وجود دارد ( $p \text{ value} < 0/001$ ).

همچنین این آزمون نشان داد که بین موقعیت لثه چسبنده قبل از جراحی و دوازده هفته بعد از جراحی در گروه درمان تفاوت معنی‌دار وجود دارد ( $p \text{ value} < 0/001$ ). همچنین تفاوت عمق پاکت قبل از جراحی و دوازده هفته بعد از آن در گروه شاهد نیز معنی‌دار بود ( $p \text{ value} < 0/001$ ).

همچنین موقعیت لثه چسبنده قبل از جراحی و دوازده هفته بعد از آن در گروه شاهد تفاوت معنی‌دار داشت ( $p \text{ value} < 0/001$ ). آزمون Paired-t نشان داد بین موقعیت لثه چسبنده قبل از درمان در دو گروه، تفاوت معنی‌دار وجود دارد ( $p \text{ value} < 0/001$ )؛ اما مقدار عمق پاکت در دو گروه تفاوت معنی‌داری نداشت ( $p \text{ value} = 0/191$ ). آزمون Paired-t نشان داد که میانگین تغییرات عمق پاکت در گروه درمان ( $2/25 \pm 0/154$  میلی‌متر) در مقایسه با تغییرات عمق پاکت در گروه شاهد ( $2/23 \pm 0/113$  میلی‌متر)، معنی‌دار نبود ( $p \text{ value} = 0/497$ ). همچنین مقایسه تغییرات موقعیت لثه چسبنده در گروه درمان ( $2/8 \pm 0/154$  میلی‌متر) و گروه شاهد ( $2/14 \pm 0/131$  میلی‌متر) معنی‌دار نبود ( $p \text{ value} = 0/155$ ) (جدول 1).

درمان و کنترل پیش‌بینی شده بود تا مسأله سوگیری به حداقل ممکن برسد، بنابراین انتخاب بیمار به طور تصادفی و طبق برنامه انجام شد. بعد از خارج ساختن دندان عقل، در حفره دندان خارج شده در گروه درمان پودر استخوانی دمنیرالیزه (Ceno bone, Hamanandsaz Baft Kish, Iran) قرار داده شد. با حفظ شرایط استریل این پودر استخوانی در جایگاه لوازم جراحی و در دسترس دندان‌پزشک قرار داده شد و 20 دقیقه قبل از قرارگیری در حفره، کمی محلول نرمال سالین به آن اضافه شد و سپس مورد استفاده قرار گرفت. سپس حفره با نخ بخیه قابل جذب 3 صفر بخیه شد. در طرف مقابل نیز قبل از جراحی، شاخص‌ها اندازه‌گیری شد و به همان روش، جراحی انجام گرفت و بعد از جراحی دندان، هیچ‌گونه مداخله‌ای صورت نگرفت. بعد از هر جلسه جراحی، به بیمار روش مراقبت از محل جراحی و دستورات بعد از جراحی دندان یادآوری شد. دوازده هفته بعد، محل جراحی مورد معاینه مجدد قرار گرفت و شاخص عمق پاکت و موقعیت لثه چسبنده اندازه‌گیری شد.

## یافته‌ها

در این مطالعه کارآزمایی بالینی، 16 نفر از مراجعین به بخش جراحی دهان، فک و صورت دانشکده دندان‌پزشکی و کلینیک‌های شهر اصفهان که کاندید خارج نمودن دندان عقل نهفته دو طرف فک پایین بودند، شرکت داشتند. بررسی عمق پاکت و موقعیت لثه چسبنده در دیستال مولر دوم پایین قبل از جراحی دندان و دوازده هفته بعد از آن انجام شد. تعداد 3 نفر از بیماران که در ادامه پژوهش شرکت نکردند از مطالعه خارج شدند. هیچ‌کدام از بیماران سابقه استفاده از مواد دخانی یا سیگار را نداشتند. در گرافی هیچ‌کدام از بیماران تحلیل در ناحیه ریشه

جدول 1. میانگین و انحراف معیار عمق پاکت و موقعیت لثه چسبنده به تفکیک قبل و بعد از جراحی در دو گروه دندان‌های مورد مطالعه

گروه	تعداد نمونه	میانگین عمق پاکت (میلی‌متر)	میانگین موقعیت لثه چسبنده (میلی‌متر)
مورد	16	قبل از جراحی $5/79 \pm 0/214$	بعد از جراحی $3/53 \pm 0/275$
شاهد	16	قبل از جراحی $5/84 \pm 0/285$	بعد از جراحی $4/25 \pm 0/189$

## بحث

یکی از عوارض جراحی دندان‌های عقل نهفته در بالغین، باقی ماندن ضایعات پریودنتال در دیستال دندان مولر دوم می‌باشد. در این ارتباط به عوامل خطر متعددی از قبیل سن بیشتر از 25 سال، موقعیت لته چسبنده (Attachment level) بیشتر از 4 میلی‌متر، عمق پاکت بیشتر از 5 میلی‌متر، عمق و زاویه نهفتگی و غیره اشاره گردیده است [9].

به منظور مقابله با این مشکل روش‌های متعددی از قبیل دبریدمان مکانیکی موضع [11، 10]، انتخاب فلپ مناسب موکوپریوستال [13، 12] و استفاده از روش‌های مختلف بازسازی بافتی مانند استفاده از بازسازی هدایت شده بافتی [14] (Guided tissue regeneration)، استفاده از گرافت و استفاده از پلاسمای غنی از پلاکت (Platelet rich plasma) مورد بررسی قرار گرفته است [7، 15].

استفاده از پودر استخوانی دمیترالیزه در مقایسه با بازسازی هدایت شده بافتی و استفاده از پلاسمای غنی از پلاکت از لحاظ مسایل تکنیکی و اقتصادی عملی‌تر به نظر می‌رسد. ترمیم ضایعات استخوانی با استخوان دمیترالیزه از جنبه‌های منحصر به فردی برخوردار می‌باشد. استخوان دمیترالیزه فاقد سلول‌های زنده بوده است و باعث القای تغییر شکل (Transformation) سلول‌های مزانشیمی میزبان به کندروبلاست و به دنبال آن استخوان‌سازی توسط آن‌ها می‌شود ترتیب مراحل ذکر شده مشابه چیزی است که در استخوان‌سازی داخل غضروفی (Endochondral ossification) دیده می‌شود [7].

سؤال اصلی مورد بررسی در این مطالعه این بود که آیا استفاده از پودر استخوانی دمیترالیزه متعاقب جراحی دندان عقل پایین با عمق نهفتگی دندان‌های کلاس A و I تقسیم‌بندی Pell و Gregory [8] در مقایسه با عدم مداخله باعث بهبودی شاخص‌های پریودنتال دیستال دندان مولر دوم می‌شود یا خیر. نتایج این مطالعه نشان داد که استفاده از پودر استخوانی دمیترالیزه در مقایسه با عدم مداخله تأثیر بیشتری در بهبودی شاخص‌های پریودنتال دیستال دندان مولر دوم ندارد. در مطالعه‌ای که Dodson [7] انجام داد استفاده از پودر استخوانی دمیترالیزه و بازسازی هدایت شده بافتی متعاقب

جراحی دندان عقل فک پایین در مقایسه با عدم مداخله نتایج بهتری نداشت. نتایج این مطالعه با مطالعه حاضر مشابه است افراد مورد بررسی در مطالعه ذکر شده در گروه سنی بالای 26 سال بودند. عوامل خطر شامل عمق و زاویه نهفتگی بالا و وجود پاکت پریودنتال بیش از 5 میلی‌متر قبل از جراحی بود که کمتر در این مطالعه مورد نظر قرار گرفتند. در مطالعه حاضر از میان عوامل خطر یاد شده به عمق و زاویه نهفتگی بالا توجه گردیده و عوامل خطر دیگر از قبیل عمق پاکت و سن بالای 26 سال مورد تأکید نبودند، گرچه متوسط عمق پاکت قبل از جراحی بیشتر از 5 میلی‌متر بود اما افراد مورد مطالعه در این ارتباط در محدوده وسیعی از عمق پاکت از 2 میلی‌متر تا 7 میلی‌متر قرار گرفتند به عبارت دیگر تمامی افراد مورد مطالعه دارای عمق پاکت بیشتر از 5 میلی‌متر قبل از جراحی نبودند.

نتایج مطالعه Krausz و همکاران [2] و Pecora و همکاران [14] در زمینه استفاده از بازسازی هدایت شده بافتی با مطالعه حاضر مغایرت دارد، گروه مورد بررسی در این مطالعه دارای سنی بیشتر از 26 سال، عمق پاکت بیشتر از 5 میلی‌متر و عمق نهفتگی زیاد بودند و نتایج این مطالعه استفاده از این روش را مفید ارزیابی کرده بود.

در مطالعه Dodson [15] روی افراد بالای 26 سال، دارای موقعیت اتصال لته چسبنده بیشتر از 3 میلی‌متر و عمق نهفتگی زیاد، استفاده از پودر استخوانی دمیترالیزه مفید ارزیابی شد که از این نظر با نتایج مطالعه حاضر مغایرت دارد.

افراد مورد مطالعه در میان عوامل خطر مورد اشاره تنها مورد عمق نهفتگی زیاد را دارا بودند و فاقد سایر عوامل خطر از قبیل سن بالای 26 سال، موقعیت اتصال لته چسبنده بیشتر از 3 میلی‌متر و عمق پاکت بیشتر از 5 میلی‌متر بودند که شاید دلیل عدم کارایی پودر استخوان دمیترالیزه در این مطالعه را توجیه کند.

پیشنهاد می‌شود در مطالعات دیگری با تعداد نمونه بیشتر و زمان طولانی‌تری برای معاینه مجدد و قرار دادن افرادی که سن بالای 26 سال، سابقه قبلی ضایعات پریودنتال، عمق پاکت بیش از 7 میلی‌متر داشته باشند، بررسی‌های بیشتری در این زمینه انجام شود.

**نتیجه گیری**

با توجه به نتایج این پژوهش استفاده از پروتئین استخوانی

دمنرالیزه تأثیری بر جلوگیری از ضایعات پرپودنتال متعاقب جراحی دندان عقل نهفته پایین ندارد.

**References**

1. Nordenram A, Hultin M, Kjellman O, Ramstrom G. Indications for surgical removal of the mandibular third molar. Study of 2,630 cases. *Swed Dent J* 1987; 11(1-2): 23-9.
2. Krausz AA, Machtei EE, Peled M. Effects of lower third molar extraction on attachment level and alveolar bone height of the adjacent second molar. *Int J Oral Maxillofac Surg* 2005; 34(7): 756-60.
3. Vance GS, Greenwell H, Miller RL, Hill M, Johnston H, Scheetz JP. Comparison of an allograft in an experimental putty carrier and a bovine-derived xenograft used in ridge preservation: A clinical and histologic study in humans. *Int J Oral Maxillofac Implants* 2004; 19(4): 491-7.
4. Concannon MJ, Boschert MT, Fitzpatrick L, Croll GH, Puckett CL. The use of demineralized bone powder in an onlay graft model. *Plast Reconstr Surg* 1995; 95(6): 1085-91.
5. Azimi HR, Hoseini A. Influence of the Neo-os bone substitute powder on bone healing in distal of mandibular second molar after surgical extraction of wisdom teeth. *Daneshvar Medicine* 2009; 15(73): 13-8.
6. Petri WH, III, Wilson TM. Clinical evaluation of antibiotic-supplemented bone allograft. *J Oral Maxillofac Surg* 1993; 51(9): 982-5.
7. Dodson TB. Management of mandibular third molar extraction sites to prevent periodontal defects. *J Oral Maxillofac Surg* 2004; 62(10): 1213-24.
8. Pell G, Gregory B. Impacted mandibular third molars: Classification and modified techniques for removal. *Dent Digest* 1993; 39: 330-8.
9. Kugelberg CF, Ahlstrom U, Ericson S, Hugoson A, Thilander H. The influence of anatomical, pathophysiological and other factors on periodontal healing after impacted lower third molar surgery. A multiple regression analysis. *J Clin Periodontol* 1991; 18(1): 37-43.
10. Leung WK, Corbet EF, Kan KW, Lo EC, Liu JK. A regimen of systematic periodontal care after removal of impacted mandibular third molars manages periodontal pockets associated with the mandibular second molars. *J Clin Periodontol* 2005; 32(7): 725-31.
11. Osborne WH, Snyder AJ, Tempel TR. Attachment levels and crevicular depths at the distal of mandibular second molars following removal of adjacent third molars. *J Periodontol* 1982; 53(2): 93-5.
12. Stephens RJ, App GR, Foreman DW. Periodontal evaluation of two mucoperiosteal flaps used in removing impacted mandibular third molars. *J Oral Maxillofac Surg* 1983; 41(11): 719-24.
13. Quee TA, Gosselin D, Millar EP, Stamm JW. Surgical removal of the fully impacted mandibular third molar. The influence of flap design and alveolar bone height on the periodontal status of the second molar. *J Periodontol* 1985; 56(10): 625-30.
14. Pecora G, Celletti R, Davapanah M. The effects of guided tissue regeneration on healing after impacted mandibular third-molar surgery: 1-year results. *The International Journal of Periodontics & Restorative Dentistry* 1993; 13(5): 397-407.
15. Dodson TB. Is there a role for reconstructive techniques to prevent periodontal defects after third molar surgery? *J Oral Maxillofac Surg* 2005; 63(7): 891-6.

## Effects of the use of powdered demineralized allograft on the periodontal indexes on the distal surface of second molars after lower third molar surgery

Mehdi Ghoreishian, Daryoush Hasheminia\*, Alireza Heidary Nasab

### Abstract

**Introduction:** Several studies have evaluated the effect of surgical removal of the impacted lower third molars on periodontal lesions around the adjacent second molars and the recovery of these lesions. The aim of this study was to evaluate the effect of demineralized bone protein on the recovery of periodontal lesions after third molar surgery in patients referring to the Department of Oral and Maxillofacial Surgery, Isfahan Faculty of Dentistry.

**Materials and Methods:** In this single-blind clinical trial, 16 patients referring to the Department of Oral and Maxillofacial Surgery, who were candidates for the bilateral surgical removal of lower third molars, were randomly selected. Inclusion criteria consisted of the lower third molar impaction and presence of second lower molars, and a mean age of 26 years. Pocket depths and attachment levels on the distal surface of second molars were measured in the case and control groups before surgery and 12 weeks post-operatively. Data in relation to means of changes were analyzed by paired t-test using SPSS software ( $\alpha = 0.05$ ).

**Results:** The results of this study showed statistically significant differences in pocket depths and attachment levels before surgery and 12 weeks post-operatively each group ( $p$  value  $< 0.001$ ). According to paired t-test there were no statistically significant differences in pocket depths ( $p$  value = 0.497) and attachment levels ( $p$  value = 0.155) between the two groups 12 weeks post-operatively.

**Conclusion:** Under the limitations of the present study, use of demineralized bone protein had no effect on periodontal parameters after surgical removal of impacted lower third molars.

**Key words:** Bone substitutes, Impacted tooth, Periodontal disease

**Received:** 22 Feb, 2012

**Accepted:** 3 Jul, 2012

**Address:** Assistant Professor, Torabinejad Dental Research Center, Department of Oral and Maxillofacial Surgery, School of Dentistry, Isfahan University of Medical Sciences, Isfahan, Iran.

**Email:** d\_hasheminia@dnt.mui.ac.ir

Journal of Isfahan Dental School 2012; 8 (4): 299-305.