

بررسی تأثیر تغییر موقعیت چانه در پلن عمودی بر میزان بزرگ‌نمایی نگاره پانورامیک در نواحی مختلف فکین

دکتر مهرداد عبدی نیان^{*}، حکیمه جعفریان ندیکی¹، دکتر سجاد قربانی زاده²

چکیده

مقدمه: رادیوگرافی پانورامیک تصویری توموگرافی از ساختمان‌های صورت به دست می‌دهد، که بزرگ‌نمایی نابرابر در قسمت‌های مختلف فکین از محدودیت‌های آن است. از سویی موقعیت غلط بیمار سبب می‌شود که تصاویری محو در بیرون از لایه تصویر تشکیل شود. هدف از این پژوهش، بررسی تأثیر 10 درجه تغییر در موقعیت چانه در پلن عمودی بر میزان بزرگ‌نمایی قسمت‌های مختلف فکین در تصاویر پانورامیک بود.

مواد و روش‌ها: در این مطالعه توصیفی - مقطعی، 6 جمجمه خشک انسان به وسیله گوتاپرکا در نواحی دندان‌های سانترال، پرمولر، مولر فکین و راموس مندیبل در فواصل افقی و عمودی نشان‌دار شدند. سپس هر جمجمه به میزان 10 درجه به سمت بالا و پایین انحراف داده شد و تصاویر پانورامیک مربوطه تهیه گردید. اندازه‌گیری بر روی جمجمه‌ها و رادیوگرافی‌ها توسط دو مشاهده‌گر به طور مستقل انجام شد. داده‌ها به منظور تجزیه و تحلیل وارد نرم‌افزار SPSS11/5 گردید. بزرگ‌نمایی در هر ناحیه محاسبه و نتایج توسط آزمون‌های t و ضریب ارتباط بینابینی (Intraclass correlation coefficient یا ICC) آنالیز گردید ($\alpha = 0/05$).

یافته‌ها: در حالت بالا بردن چانه ناحیه قدام فکین بیشترین بزرگ‌نمایی در هر دو بعد افقی و عمودی را نشان داد و کمترین تأثیر در ناحیه خلف مندیبل مشاهده گردید. در حالت پایین آوردن چانه در ابعاد افقی در اغلب نواحی، اندازه تصویر کوچک‌تر از واحد شد. میانگین بزرگ‌نمایی در هر دو بعد و در هر دو حالت بالا و پایین آوردن چانه، با میانگین بزرگ‌نمایی دستگاه در موقعیت نرمال (1/25) تفاوت معنی‌دار داشت ($p \text{ value} < 0/05$).

نتیجه‌گیری: در هر دو حالت بالا و پایین آوردن چانه، بزرگ‌نمایی در هر دو بعد افقی و عمودی، به میزان متفاوت در نواحی مختلف فکین تغییر می‌یابد. بیشتر این تغییرات در نواحی قدامی می‌باشد.

کلید واژه‌ها: رادیوگرافی پانورامیک، بزرگ‌نمایی رادیوگرافی، فک

* استادیار، عضو مرکز تحقیقات دندان پزشکی ترابی‌نژاد، گروه رادیولوژی دهان، فک و صورت، دانشکده دندان پزشکی، دانشگاه علوم پزشکی اصفهان، اصفهان، ایران (مؤلف مسؤول) abdinian@dnt.mui.ac.ir

1: دانشجوی دندان پزشکی، عضو کمیته تحقیقات دانشجویی، دانشکده دندان پزشکی، دانشگاه علوم پزشکی اصفهان، اصفهان، ایران

2: دستیار تخصصی، گروه رادیولوژی دهان، فک و صورت، دانشکده دندان پزشکی، دانشگاه علوم پزشکی اصفهان، اصفهان، ایران

این مقاله حاصل پایان‌نامه عمومی در دانشگاه علوم پزشکی اصفهان به شماره 391110 می‌باشد.

این مقاله در تاریخ 91/4/6 به دفتر مجله رسیده، در تاریخ 91/4/28 اصلاح شده و در تاریخ 91/5/17 تأیید گردیده است.

مجله دانشکده دندان پزشکی اصفهان

1391: (4)8: 306 تا 313

مقدمه

رادیوگرافی پانورامیک که در سال 1952 توسط Paatero اختراع شد یک روش تصویربرداری است که از چرخش همزمان منبع اشعه X و فیلم اطراف بیمار ایجاد می‌شود [1].

این تکنیک به منظور تهیه تصویری توموگرافی از ساختمان‌های صورت شامل هر دو قوس ماگزایلا و مندیبل و ساختمان‌های حمایت‌کننده آن می‌باشد. این رادیوگرافی به طور شایع برای ارزیابی اولیه قبل از قرار دادن ایمپلنت و شروع طرح درمان استفاده می‌شود [2]؛ همچنین این رادیوگرافی برای تعیین موقعیت سینوس ماگزایلا یا در مواردی که دندان به داخل سینوس رانده شده از اعتبار بالایی برخوردار است [3].

دوز کم، پوشش وسیع، سهولت تفسیر، دسترسی آسان و هزینه کم از جمله مزایای رادیوگرافی پانورامیک می‌باشد. در مقابل، تصاویر پانورامیک قادر به نمایش ضخامت استخوان نمی‌باشند و دارای بزرگ‌نمایی و دیستورشن هستند [4، 2]. فاکتور بزرگ‌نمایی ایجاد شده، ناشی از فاصله متفاوت بین منبع اشعه X و جسم و فیلم در نواحی مختلف است [1]. تغییر شکل و بزرگ‌نمایی که در رادیوگرافی‌ها رخ می‌دهد می‌تواند اندازه ساختمان‌های مختلف در رادیوگرافی‌ها را غیر دقیق نموده و استفاده از آن‌ها را نامطمئن سازد [6، 5]. اندازه‌گیری‌های عمودی به دلیل کوتاه‌شدگی و بلندشدگی ساختمان‌های آناتومیک قابل اطمینان نمی‌باشد، چرا که پرتو اشعه X بر محور طولی ساختمان‌های آناتومیک یا پلن فیلم عمود نیست [2] و یک زاویه منفی (-4 تا -7 درجه) برای جریان اشعه X وجود دارد [7]. مقایسه رادیوگرافی‌ها با نمونه‌های آناتومیک نشان داد که تنها 17 درصد اندازه‌گیری‌هایی که از فاصله مابین کرسٹ آلوئولر تا دیواره فوقانی کانال مندیبل در رادیوگرافی‌های پانورامیک انجام گرفته بود، دقتی در حدود 1 میلی‌متر داشتند. به طور مشابه، دقت ابعادی در پلن افقی رادیوگرافی‌های پانورامیک شدیداً به موقعیت اجسام و ساختارها، نسبت به پلن مرکزی لایه تصویر بستگی دارد. ابعاد افقی تصویر ساختمان‌هایی که در فاسیال یا لینگوال پلن مرکزی قرار گرفته‌اند اما هنوز درون لایه تصویر (Focal trough) می‌باشند به ترتیب تمایل به کوچک‌تر و بزرگ‌تر شدن دارند. به طور کلی بزرگ‌نمایی افقی تصویر در رادیوگرافی‌های پانورامیک از 0/7 تا 2/2 برابر ابعاد واقعی متفاوت

است [2]. فواصل افقی به دلیل بزرگ‌نمایی که رخ می‌دهد در این کلیشه‌ها نامطمئن‌تر از اندازه‌های عمودی می‌باشند [8، 6]. مخصوصاً در قدام فکین که با تغییر اندک موقعیت جسم نسبت به لایه تصویر، بزرگ‌نمایی به مقدار زیاد تحت تأثیر قرار می‌گیرد [9]. فاکتور مؤثر و بسیار مهم دیگر، موقعیت سر بیمار است چرا که موقعیت غلط سبب می‌شود که تصاویری محو در بیرون از لایه تصویر تشکیل شوند [10] و بسته به این که ساختمان‌های صورت نزدیک‌تر به فیلم یا منبع باشند، باریک یا پهن می‌شوند [11].

در تحقیق Pfeiffer و همکاران [12] به موقعیت صحیح سر برای تخمین فواصل افقی مناسب قبل از قرار دادن ایمپلنت تأکید شد. در مطالعه Sadat-Khonsari و همکاران [13] نیز مشخص گردید که اندازه‌گیری‌های عمودی به طور قابل توجهی تحت تأثیر چرخش حول محورهای عرضی و عمودی هستند. همچنین در بررسی Stramotas و همکاران [14] تأثیر قابل توجه شیب قدامی پلن اکلوزال در اندازه‌گیری‌ها مشخص گردید.

اگرچه گاهی اوقات تکنیسین ممکن است به منظور بهبود تصویر ناحیه قدام مندیبل سر را به سمت بالا خم کند و یا برای بهتر نشان دادن قدام ماگزایلا سر را به پایین خم کند، اما بقیه مناطق تصویر دچار دیستورشن می‌شوند [7]. از آن‌جا که تهیه تصویر پانورامیک به گونه‌ای که از نظر کلینیکی، پلن فرانکفورت موازی افق باشد همیشه رعایت نمی‌شود و احتمال جابه‌جایی چانه بیمار به بالا یا پایین وجود دارد تصمیم بر آن شد تا میزان بزرگ‌نمایی تصویر در موقعیت عمودی 10 درجه که از لحاظ کلینیکی چندان محسوس نمی‌باشد در دستگاه رادیوگرافی پانورامیک مدل (Soredex, Tuusula, Finland) در هر ناحیه محاسبه و درصد تغییرات در نواحی مختلف فکین بررسی گردد.

مواد و روش‌ها

این مطالعه توصیفی - مقطعی بود و در سال 1391 در دانشکده دندان پزشکی اصفهان اجرا گردید. تحقیق به صورت *in vitro* و بر روی 6 جمجمه که از لحاظ سن، جنس و نژاد متمایز نشده بودند انجام شد. در فکین هر جمجمه، 12 ناحیه در نظر گرفته شد که عبارت بودند از ناحیه قدامی فک بالا و پایین، ناحیه پرمولرهای چپ و راست ماگزایلا و مندیبل و ناحیه مولرها در

سپس هر مجسمه بدین صورت آماده شد که برای بازسازی مصنوعی مفصل تمپورومندیولار در هر مجسمه یک قطعه موم Baseplate به ضخامت 1/5 میلی‌متر ما بین کندیل و گلوئید فوسا قرار داده شد. فکین در موقعیت اکلوزن مرکزی نسبت به هم با استفاده از نوار چسب کاغذی ثابت شدند. سپس برای قرار دادن مجسمه در حالات مختلف از یک لوله از جنس پلی وینیل پلاستیک استفاده شد که از سویی وارد فورامن مگنوم مجسمه می‌شد و ثبات موقعیت سر را برقرار می‌کرد و از سوی دیگر به یک سه پایه فیلم برداری (Zeiss Universal Tripod FT6302, Oberkochen, Germany) متصل می‌شد. خصوصیت ویژه این سه پایه قابلیت تنظیم در جهات مختلف مورد نظر مطالعه با استفاده از یک صفحه مدرج بود.

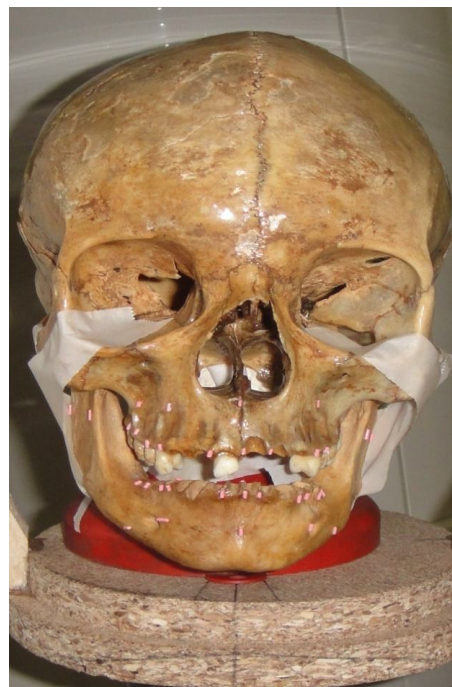سپس مجسمه‌ها در موقعیت مناسب پیشنهادی توسط سازنده در دستگاه پانورامیک (Soredex, Tuusula, Finland) قرار داده شد به طوری که پلن فرانکفورت موازی افق، میدلاین دستگاه مطابق با میدلاین مجسمه بود و فکین تا حد امکان داخل لایه تصویر قرار گرفتند. آنگاه با استفاده از نقاله به طور مجزا به مجسمه زوایای 10 درجه در پلن عمودی به سمت بالا و پایین داده شده و در هر مرحله تابش اشعه صورت گرفت (57kv, 10MA, 15S). به منظور تضعیف بیشتر اشعه X خروجی مناسب برای مجسمه سه لایه ورقه سربی فیلم اکلوزال در مدخل خروجی منبع اشعه X قرار داده شد.

در مرحله بعد، فیلم‌ها توسط پروسسور اتوماتیک (Optimax, Protec GmbH, Germany) حاوی محلول‌های ظهور و ثبوت (Shampion, X-ray, Iran) پردازش شدند. رادیوگرافی‌هایی که دارای خصوصیات بصری (کنتراست و رزولوشن) مناسب نبودند از مطالعه خارج و با اصلاح شرایط اکسپوژر دوباره رادیوگرافی‌ها تهیه گردید.

فواصل بین گوتاپرکاهها (از انتهای یک مارکر تا انتهای مارکر دیگر) در قسمت‌های مختلف فکین از روی رادیوگرافی بر روی نگاتوسکوپ توسط دو مشاهده‌گر با کالیپر دیجیتالی به طور مجزا اندازه‌گیری شد (شکل 2) بعد از دو هفته دوباره اندازه‌گیری‌ها تکرار شد.

اطلاعات توسط نرم‌افزار SPSS11/5 تجزیه و تحلیل شد. از آزمون ضریب ارتباط بینابینی (Intraclass correlation)

سمت چپ و راست دو فک و راموس چپ و راست مندیبل. برای بررسی و اندازه‌گیری دو بعد یعنی عرض مزیدیستالی و ارتفاع، در هر ناحیه توسط گوتاپرکای میله‌ای شکل به طول 1/5 میلی‌متر و سایز 40 به عنوان مارکرهای اپک، سه نقطه مشخص شد، به این صورت که مارکر اول در باکال و در نقطه انتهایی کرست آلوئولار در ناحیه مورد بررسی (سانترال، پرمولر، یا مولر) چسبانده شد. مارکر دوم به اپیکالی‌ترین بخش زائده آلوئولار در محاذات مارکر اول و همچنین مارکر سوم در سمت باکال دندان مجاور مارکر اول متصل شد (شکل 1). به این ترتیب ارتفاع و عرض مزیدیستالی در ابعاد دندانی قابل اندازه‌گیری در مجسمه و نیز قابل اندازه‌گیری در تصویر به عنوان شاخص‌های اپک مشخص شد.



شکل 1. محل قرارگیری نشانگرها

اندازه‌های مجسمه و رادیوگرافی: اندازه‌های مربوط به طول و عرض مزیدیستالی مجسمه در هر ناحیه توسط مشاهده‌گر اول دوبار و به فاصله دو هفته انجام شد. این اندازه‌ها توسط مشاهده‌گر دوم نیز به همان صورت محاسبه گردید. برای این کار از یک کالیپر دیجیتالی (Guanglu, Taziheu, China) با دقت 0/1 میلی‌متر استفاده شد.

زمانی که خط فرانکفورت با افق زاویه 10 درجه مثبت می‌سازد، بیشترین تغییرات در ناحیه سانترال‌های ماگزایلا می‌باشد. کمترین تأثیر نیز در ناحیه مولرهای مندیبل مشاهده شد.

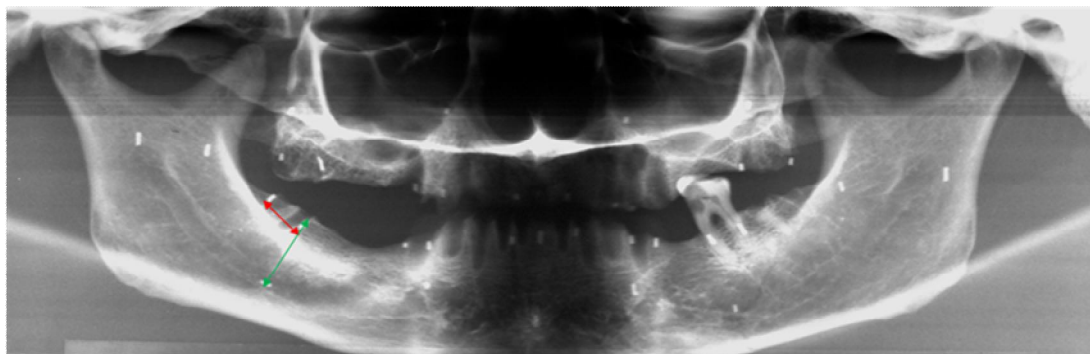
این در حالی است که از نظر ابعاد افقی، بیشترین تغییرات به ترتیب در ناحیه سانترال‌های مندیبل و ماگزایلا (نواحی قدام فکین) حاصل شد و کمترین تغییرات در نواحی راموس مندیبل و مولر ماگزایلا مشاهده گردید (جدول 1).

از سوی دیگر وقتی که خط فرانکفورت با افق زاویه 10 درجه منفی می‌سازد، در تمام نواحی، بزرگ‌نمایی نسبت به میانگین ذکر شده توسط کارخانه سازنده (1/25) کاهش یافت. در اینجا نیز همانند بالا آوردن چانه، تغییرات در نواحی قدامی نسبت به خلف فکین بیشتر بود.

coefficient یا ICC) برای بررسی اعتبار و قابلیت تکرارپذیری داده‌ها در بین دو مشاهده‌گر و نیز دفعات مختلف برای یک مشاهده‌گر استفاده شد. از اندازه‌های به دست آمده روی مجموعه و رادیوگرافی‌ها نسبت تصویر به جسم و بزرگ‌نمایی در نواحی مختلف محاسبه گردید و از آزمون آماری Paired-t جهت مقایسه میانگین بزرگ‌نمایی عمودی و افقی با مقدار نرمال استفاده شد.

یافته‌ها

در این مطالعه توصیفی - تحلیلی که به منظور تعیین تأثیر تغییر موقعیت سر در پلن عمودی بر میزان بزرگ‌نمایی در رادیوگرافی پانورامیک در نواحی مختلف فکین انجام شد، نشان داده شد



شکل 2. رادیوگرافی پانورامیک تهیه شده در حالت پایین آوردن چانه (فلش‌ها محل اندازه‌گیری بعد افقی و عمودی را نشان می‌دهند)

جدول 1. میزان بزرگ‌نمایی در نواحی مختلف فکین در حالت بالا آوردن چانه به میزان 10 درجه

ناحیه	کمترین	بیشترین	میانگین	انحراف معیار	درصد تغییرات
بزرگ‌نمایی عمودی سانترال ماگزایلا	1/25	1/33	1/27	0/042	27/7
بزرگ‌نمایی عمودی پرمولر ماگزایلا	1/00	1/23	1/17	0/87	17/6
بزرگ‌نمایی عمودی مولر ماگزایلا	1/19	1/24	1/21	0/023	21/5
بزرگ‌نمایی عمودی سانترال مندیبل	1/19	1/26	1/22	0/023	22/2
بزرگ‌نمایی عمودی پرمولر مندیبل	1/19	1/27	1/21	0/029	21/9
بزرگ‌نمایی عمودی مولر مندیبل	1/11	1/19	1/16	0/029	16/5
بزرگ‌نمایی افقی سانترال ماگزایلا	1/28	2/29	1/83	0/475	83/2
بزرگ‌نمایی افقی پرمولر ماگزایلا	1/10	1/30	1/23	0/070	23/4
بزرگ‌نمایی افقی مولر ماگزایلا	1/12	1/29	1/17	0/063	17/4
بزرگ‌نمایی افقی سانترال مندیبل	1/51	2/86	2/05	0/599	105
بزرگ‌نمایی افقی پرمولر مندیبل	1/16	1/40	1/28	0/098	28/29
بزرگ‌نمایی افقی مولر مندیبل	1/15	1/34	1/20	0/069	20/5
بزرگ‌نمایی افقی راموس	1/11	1/22	1/16	0/043	16/27

جدول 2. میزان بزرگ‌نمایی در نواحی مختلف فکین در حالت پایین آوردن چانه به میزان 10 درجه

ناحیه	کمترین	بیشترین	میانگین	انحراف معیار	درصد تغییرات
بزرگ‌نمایی عمودی سانترال ماگزایلا	1/18	1/19	1/18	0/008	17/05
بزرگ‌نمایی عمودی پرمولر ماگزایلا	0/90	1/21	1/13	0/117	13/5
بزرگ‌نمایی عمودی مولر ماگزایلا	1/14	1/20	1/16	0/021	16/4
بزرگ‌نمایی عمودی سانترال مندیبل	1/15	1/22	1/18	0/032	18/5
بزرگ‌نمایی عمودی پرمولر مندیبل	1/14	1/21	1/18	0/023	18/5
بزرگ‌نمایی عمودی مولر مندیبل	1/12	1/19	1/16	0/028	16/08
بزرگ‌نمایی افقی سانترال ماگزایلا	0/76	1/06	0/87	0/104	-12/3
بزرگ‌نمایی افقی پرمولر ماگزایلا	0/81	1/00	0/88	0/074	-11/6
بزرگ‌نمایی افقی مولر ماگزایلا	0/82	0/92	0/88	0/047	-11/8
بزرگ‌نمایی افقی سانترال مندیبل	0/86	1/05	0/94	0/065	-5/8
بزرگ‌نمایی افقی پرمولر مندیبل	0/82	1/06	0/95	0/093	-4/6
بزرگ‌نمایی افقی مولر مندیبل	1/00	1/14	1/05	0/057	-5/4
بزرگ‌نمایی افقی راموس مندیبل	0/72	1/03	0/83	0/122	-16/1

در ابعاد افقی در همه مناطق به جز مولرهای مندیبل که تا حدودی بدون بزرگ‌نمایی بود، اندازه تصویر کوچک‌تر از واحد شد و تصویر دچار کوچک‌نمایی شد (جدول 2).

میانگین بزرگ‌نمایی ابعاد افقی و عمودی در حالات بالا و پایین آوردن چانه، با میانگین بزرگ‌نمایی در پوزیشن نرمال (1/25) تفاوت معنی‌داری داشت. (میزان p value در حالت بالا و پایین آوردن چانه در بعد افقی به ترتیب برابر با 0/02 و کمتر از 0/01 و در بعد عمودی نیز کمتر از 0/01 بود).

به منظور بررسی دقت اندازه‌گیری‌ها در هر مشاهده‌گر آزمون ICC انجام گرفت که نتایج حاکی از دقت 99 درصد در هر مشاهده‌گر (Intra observer reliability) بود. همچنین در بررسی توافق بین مشاهده‌گران (Inter observer reliability) 99 درصد توافق حاصل گردید.

بحث

رادیوگرافی پانورامیک یک روش سریع و مناسب تصویربرداری برای پزشک و بیمار با دوز اشعه پایین از ناحیه ماگزایلا و مندیبل است [15-5، 16]. اما یکی از معایب این رادیوگرافی دیستورشن و بزرگ‌نمایی نابرابر قسمت‌های مختلف است [2]. سؤالی که پرسیده می‌شود این است که آیا به علت بزرگ‌نمایی نابرابر تصویر در نواحی مختلف می‌توان به اندازه‌های آن در مواردی از قبیل قرار دادن ایمپلنت اعتماد کرد [17] و آیا با تغییر اندک موقعیت بیمار که گاهی از لحاظ کلینیکی غیر قابل اجتناب است،

تغییرات حاصل قابل اغماض است یا خیر؟ هدف از پژوهش حاضر، بررسی تأثیر تغییر موقعیت در پلن عمودی به میزان اندک (10 درجه) بر میزان بزرگ‌نمایی در قسمت‌های مختلف فکین بود. از آن‌جا که در بسیاری موارد بعد مزودیستال و ارتفاع استخوان در رادیوگرافی پانورامیک قبل از قرار دادن ایمپلنت اندازه‌گیری می‌شود، این مطالعه بر روی این دو بعد انجام شد.

مطالعه حاضر نشان داد که تغییر پوزیشن سر در پلن عمودی به میزان 10 درجه بر بزرگ‌نمایی در هر دو بعد عمودی و افقی در تمام نواحی تأثیرگذار است که با نتایج بررسی‌های Pfeiffer و همکاران [12] همخوانی داشت.

در بررسی دیگری که توسط سادات خوانساری و همکاران [13] در کشور آلمان انجام شد، مشخص گردید که اندازه‌گیری‌های عمودی به طور قابل توجهی تحت تأثیر چرخش مجموعه‌ها حول محور عرضی و عمودی هستند، که با نتایج پژوهش کنونی تطابق داشت. اگرچه در مطالعه حاضر، تغییرات تنها در پلن عمودی بررسی شده بود.

همچنین با بررسی Stramotas و همکاران [14] که تأثیر قابل توجه شیب قدامی 8 درجه پلن اکلوزال را در اندازه‌گیری‌ها بیان می‌کنند در توافق می‌باشد.

در بررسی Philipp و Hurst [18] بر ضرورت موقعیت صحیح سر در رادیوگرافی پانورامیک تأکید شد و بیان گردید که با تغییر شیب لترالی پلن اکلوزال تا 6 درجه فاکتور بزرگ‌نمایی تقریباً ثابت می‌ماند، این در حالی است که اگرچه نتایج تحقیق حاضر نیز مؤید

بزرگ‌نمایی وجود دارد. در نواحی خلفی تغییرات متفاوت بوده است به طوری که نزدیکی یا دوری جسم به منبع وجود ندارد و با نزدیک شدن نشانگرهای عمودی به یکدیگر، ارتفاع ظاهری کاهش می‌یابد که باعث کاهش بزرگ‌نمایی نسبت به میانگین بزرگ‌نمایی در موقعیت نرمال می‌شود.

زمانی که چانه پایین آورده می‌شود نیز همانند بالا آوردن چانه، چون نشانگرهای مشخص شده در فکین در تمام نواحی به هم نزدیک می‌شوند ارتفاع ظاهری فکین کاهش یافته که باعث کاهش بزرگ‌نمایی نسبت به حالت نرمال می‌شود اما به دلیل زاویه منفی تابش، همچنان بزرگ‌نمایی در تمام نواحی وجود دارد. در قدام مندیبل به دلیل نزدیک‌تر شدن نشانگر تحتانی به منبع، انتظار می‌رود بزرگ‌نمایی افزایش یابد اما این تغییر اندک، تنها نشانگر تحتانی ارتفاع را به مرکز لایه تصویر نزدیک‌تر کرده و باعث افزایش وضوح آن می‌شود.

در تفسیر تغییرات در بزرگ‌نمایی افقی از یکسو با بالا آوردن چانه، فکین نسبت به منبع به صورت متباعد و پهن تصویر می‌شوند و از سوی دیگر در ناحیه قدام فکین نشانگرهای افقی از مرکز لایه وضوح به سمت لینگوال جابه‌جا شده و با نزدیک شدن به منبع، این حالت تشدید شده و بالاترین میزان بزرگ‌نمایی مشاهده می‌شود. این در حالی است که در پایین آوردن چانه، فکین نسبت به منبع به صورت متقارب و جمع شده تصویر می‌شوند لذا فاصله نشانگرها در ابعاد افقی کاهش یافته و تقریباً در تمام نواحی ابعاد تصویر کوچک‌تر از واقعیت می‌باشد. از جمله محدودیت‌های این مطالعه این بود که به مقایسه میانگین بزرگ‌نمایی هر یک از نواحی در حالات بالا و پایین آوردن چانه با مقدار نرمال آن ناحیه نپرداخت، علاوه بر این پیشنهاد می‌شود که تغییرات موقعیت سر در دیگر پلن‌ها (عرضی، ساجیتال) و تغییرات در پلن عمودی در زوایای کمتر از 10 درجه، نیز بررسی شود.

نتیجه‌گیری

در هر دو حالت بالا و پایین آوردن چانه به میزان 10 درجه نسبت به موقعیت نرمال، بزرگ‌نمایی در هر دو بعد افقی و عمودی به میزان متفاوت در نواحی مختلف فکین تغییر می‌یابد که بیشترین این تغییرات در نواحی قدامی می‌باشد.

ضرورت موقعیت صحیح سر می‌باشد اما این مطالعه به بررسی تغییرات در پلن افقی نپرداخت و فقط تغییرات ایجاد شده در پلن عمودی را مورد بررسی قرار داد که این مورد از محدودیت‌های این مطالعه محسوب می‌شود. از سوی دیگر پیشنهاد می‌شود که تغییرات در درجات کمتر نیز در هر دو پلن بررسی شود.

مطالعه Mc Iver و همکاران [19] نیز اگرچه به بررسی دیستورشن افقی در ناحیه کانین و پرمولر در موقعیت نرمال و 12 موقعیت غیر نرمال محدود بود، اما نتایج آن حاکی از دیستورشن متفاوت در همه موقعیت‌ها بود که با مطالعه کنونی در توافق بود. در بررسی حاضر، اگرچه نتایج حاکی از دیستورشن در هر دو بعد افقی و عمودی بود، اما در غالب نواحی، تغییرات در بعد افقی بیشتر از عمودی بود که می‌تواند به دلیل مسیر حرکت تیوب و رسپتور در پلن افقی باشد.

در مطالعه حاضر، در حالت بالا آوردن چانه، بالاترین میزان بزرگ‌نمایی در هر دو بعد عمودی و افقی در نواحی قدام فکین حاصل شد. این در حالی است که کمترین درصد تغییرات در نواحی خلفی فکین مشاهده گردید.

در پایین آوردن چانه نیز، همانند بالا آوردن آن درصد تغییرات در بزرگ‌نمایی در قدام بیشتر از خلف بود که می‌تواند به دلیل آن باشد که با تغییرات در پلن عمودی، اشیا از مرکز لایه تصویر خارج و به سمت جلو یا عقب جابه‌جا می‌شوند حال آن‌که در نواحی خلفی، چنین جابه‌جایی مشاهده نمی‌شود.

در توجیه تغییرات حاصل در بزرگ‌نمایی عمودی بر اثر تغییر در موقعیت سر در پلن عمودی نسبت به موقعیت نرمال، می‌توان گفت در موقعیت نرمال به منظور مقابله با زاویه منفی (4- تا 7- درجه) دسته پرتو اشعه X چانه به مقدار جزئی به طرف پایین تیلت داده می‌شود. حال وقتی چانه به سمت بالا آورده شود، نه تنها با زاویه منفی مقابله نمی‌شود، بلکه این حالت تشدید می‌گردد. در ناحیه قدام ماگزایلا از یک سو مارکرهای نشانگر ارتفاع عمودی به هم نزدیک‌تر می‌شوند و به عبارتی ارتفاع ظاهری کاهش می‌یابد و از سوی دیگر با بالا آوردن چانه، مارکر فوقانی به منبع تابش نزدیک‌تر شده که باعث افزایش بزرگ‌نمایی می‌شود. در ناحیه قدام مندیبل از یکسو نشانگر عمودی تحتانی به رسپتور نزدیک می‌شود اما از سوی دیگر به دلیل زاویه منفی دسته پرتو، همچنان

References

1. Ogawa K, Langlais RP, McDavid WD, Noujeim M, Seki K, Okano T, et al. Development of a new dental panoramic radiographic system based on a tomosynthesis method. *Dentomaxillofac Radiol* 2010; 39(1): 47-53.
2. White SC, Pharoah MJ. *Oral radiology: Principles and interpretation*. 6th ed. Philadelphia: Mosby/Elsevier; 2009. p. 175, 598-600.
3. Chongruk C. [Radiographs and tooth roots in maxillary sinus]. *J Dent Assoc Thai* 1989; 39(3): 88-95.
4. Tyndall DA, Brooks SL. Selection criteria for dental implant site imaging: a position paper of the American Academy of Oral and Maxillofacial radiology. *Oral Surg Oral Med Oral Pathol Oral Radiol Endod* 2000; 89(5): 630-7.
5. Updegrave WJ. The role of panoramic radiography in diagnosis. *Oral Surg Oral Med Oral Pathol* 1966; 22: 49-57.
6. Tronje G, Eliasson S, Julin P, Welander U. Image distortion in rotational panoramic radiography. II. Vertical distances. *Acta radiologica: diagnosis* 1981; 22(4): 449-55.
7. Langland OE, Langlais RP, Preece J. *Principles of dental imaging*. 2nd ed. Philadelphia: Lippincott Williams & Wilkins; 2002. p. 202, 238.
8. Lund TM, Manson-Hing LR. A study of the focal troughs of three panoramic dental x-ray machines. Part I. The area of sharpness. *Oral Surg Oral Med Oral Pathol* 1975; 39(2): 318-28.
9. Rejebian GP. A statistical correlation of individual tooth size distortions on the orthopantomographic radiograph. *Am J Orthod* 1979; 75(5): 525-34.
10. Rohlin M, Akerblom A. Individualized periapical radiography determined by clinical and panoramic examination. *Dentomaxillofac Radiol* 1992; 21(3): 135-41.
11. McDavid WD, Welander U, Brent Dove S, Tronje G. Digital imaging in rotational panoramic radiography. *Dentomaxillofac Radiol* 1995; 24(2): 68-75.
12. Pfeiffer P, Bewersdorf S, Schmage P. The effect of changes in head position on enlargement of structures during panoramic radiography. *Int J Oral Maxillofac Implants* 2012; 27(1): 55-63.
13. Sadat-Khonsari R, Fenske C, Behfar L, Bauss O. Panoramic radiography: effects of head alignment on the vertical dimension of the mandibular ramus and condyle region. *Eur J Orthod* 2012; 34(2): 164-9.
14. Stramotas S, Geenty JP, Petocz P, Darendeliler MA. Accuracy of linear and angular measurements on panoramic radiographs taken at various positions in vitro. *Eur J Orthod* 2002; 24(1): 43-52.
15. Mayoral G. Treatment results with light wires studied by panoramic radiography. *Am J Orthod* 1982; 81(6): 489-97.
16. White SC, Rose TC. Absorbed bone marrow dose in certain dental radiographic techniques. *J Am Dent Assoc* 1979; 98(4): 553-8.
17. Volchansky A, Cleaton-Jones P, Drummond S, Bonecker M. Technique for linear measurement on panoramic and periapical radiographs: a pilot study. *Quintessence Int* 2006; 37(3): 191-7.
18. Philipp RG, Hurst RV. The cant of the occlusal plane and distortion in the panoramic radiograph. *Angle Orthod* 1978; 48(4): 317-23.
19. McIver FT, Brogan DR, Lyman GE. Effect of head positioning upon the width of mandibular tooth images on panoramic radiographs. *Oral Surg Oral Med Oral Pathol* 1973; 35(5): 698-707.

Influence of changing position of chin in the vertical plane on magnification of panoramic images in different areas of the jaws

Mehrdad Abdinian*, Hakimeh Jafarian Nadiki, Sajad Ghorbanizadeh

Abstract

Introduction: Panoramic radiography provides a tomographic image of facial structures, with unequal magnification in different parts of the image, which is considered a disadvantage. In addition, wrong position of the patient results in some blurred images outside the image zone. The aim of this study was to evaluate the effect of a change of 10° in the position of the chin in the vertical plane on magnification of different parts of jaws on panoramic radiographs.

Materials and Methods: In this descriptive cross-sectional study 6 human dry skulls were marked in the central, premolar and molar areas of the maxilla and mandible and the ramus area of the mandible by gutta-percha. Then panoramic images were taken twice from each skull in two positions by tilting them up and down for 10 degrees. The measurements on dry skulls and radiographs were carried out by two viewers independently. Data were analyzed by SPSS 11.5 using *t*-test and ICC (intra-class correlation coefficient) after magnification was calculated in each area ($\alpha = 0.05$).

Results: In the extended position the anterior areas of the jaws exhibited the greatest magnification in both horizontal and vertical dimensions and the least effect of changing chin position was seen in the posterior area of the mandible. In the flexed position, in all the regions, the magnification in the horizontal dimension was less than one. There was a significant difference between the average magnification in both dimensions and both up and down positions and the mean magnification in the normal position (1.25) (*p* value < 0.05).

Conclusion: In both extended and flexed positions, the magnification in the horizontal and vertical dimensions changes with the greatest changes in the anterior regions of jaws.

Key words: Jaws, Panoramic radiography, Radiographic magnification

Received: 26 Jun, 2012 **Accepted:** 7 Aug, 2012

Address: Assistant Professor, Torabinejad Dental Research Center, Department of Oral and Maxillofacial Radiology, School of Dentistry, Isfahan University of Medical Sciences, Isfahan, Iran.

Email: abdinian@dnt.mui.ac.ir

Journal of Isfahan Dental School 2012; 8 (4): 306-313.