

مقایسه اثر محلول‌های روشن کننده و روش دیجیتال غیر مستقیم در بهبود کیفیت تشخیصی کلیشه‌های پری اپیکال تیره

دکتر آسیه زمانی ناصر^۱، دکتر نسترن فرهادی^{*}، محمد حسین سپهوند^۲، دکتر نسیم جعفری^۳، دکتر لادن خرمی^۳، دکتر علی شکرانه^۴

چکیده

مقدمه: گاهی به علت ظهور و یا پرتوگیری زیاد، کلیشه‌های رادیوگرافی تیره می‌شوند. اگر بتوان تیرگی این تصاویر را کاهش داد نیاز به انجام دوباره رادیوگرافی نخواهد بود. هدف از انجام این پژوهش، مقایسه روش دیجیتال غیر مستقیم و محلول‌های روشن کننده در بهبود کیفیت تشخیصی تصاویر رادیوگرافی تیره بود.

مواد و روش‌ها: در این بررسی تجربی، ۵۰ رادیوگرافی پری اپیکال به روش نیمساز از نواحی گوناگون دندان‌های فک بالا و پایین نمونه آزمایشگاهی (فانتوم) با کیفیت تشخیصی مطلوب فراهم شد. سپس، زمان تابش ۱/۵ برابر شد تا تصویر تیره ایجاد شود. نمونه‌های تیره به وسیله محلول روشن کننده و روش دیجیتال غیر مستقیم اصلاح شدند. برای نمونه‌ها توسط سه دستیار آموزش دیده رادیولوژی و به طور جداگانه با استفاده از پرسش‌نامه نمره‌هایی از ۱ تا ۴، بر پایه کیفیت ثبت شد. داده‌ها گردآوری و به کمک آزمون‌های Friedman و Wilcoxon بررسی آماری شدند ($\alpha = 0.05$).

یافته‌ها: میان کیفیت تشخیصی تصویرهای تیره و گروه‌های دیگر اختلافی معنی‌دار وجود داشت ($p \text{ value} < 0.001$). کیفیت تصویرهای تیره روشن شده با محلول روشن کننده و روش دیجیتال غیر مستقیم از گروه شاهد بهتر بود ($p \text{ value} < 0.001$). کیفیت تشخیصی تصویرهای روشن شده با محلول بالاتر از تصویرهای روشن شده دیجیتالی بود ($p \text{ value} < 0.001$).

نتیجه‌گیری: با توجه به محدودیت‌های این مطالعه، کاربرد محلول‌های روشن کننده در بهبود کیفیت تشخیصی کلیشه‌های تیره بر از روش دیجیتال ارجح می‌باشد. بررسی‌های بیشتر توصیه می‌گردد.

کلید واژه‌ها: رادیوگرافی دندان، رادیوگرافی دیجیتال، بهبود تصاویر

* دستیار تخصصی، گروه رادیولوژی دهان، فک و صورت، دانشکده دندان پزشکی، دانشگاه علوم پزشکی اصفهان، اصفهان، ایران (مؤلف مسؤول)
nastaranfarhadi@yahoo.com

۱: دانشیار، عضو مرکز تحقیقات دندان پزشکی تریابی‌نژاد، گروه رادیولوژی دهان، فک و صورت، دانشکده دندان پزشکی، دانشگاه علوم پزشکی اصفهان، اصفهان، ایران

۲: دانشجوی دندان پزشکی، کمیته پژوهش‌های دانشجویی، دانشکده دندان پزشکی، دانشگاه علوم پزشکی اصفهان، اصفهان، ایران

۳: دستیار تخصصی، گروه رادیولوژی دهان، فک و صورت، دانشکده دندان پزشکی، دانشگاه علوم پزشکی اصفهان، اصفهان، ایران

۴: دستیار تخصصی، گروه اندودنتیکس، دانشکده دندان پزشکی، دانشگاه علوم پزشکی اصفهان، اصفهان، ایران

این مقاله حاصل پایان‌نامه دکترای عمومی در دانشگاه علوم پزشکی اصفهان به شماره ۳۸۵۳۰۷ می‌باشد.

این مقاله در تاریخ ۹۱/۲/۲ به دفتر مجله رسیده، در تاریخ ۹۱/۴/۲۶ اصلاح شده و در تاریخ ۹۱/۶/۷ تأیید گردیده است.

مجله دانشکده دندان پزشکی اصفهان
۱۳۹۱- (۵) ۴۶۳ تا ۴۶۹

مقدمه

دیربازی است که از فیلم رادیوگرافی، به عنوان یک گیرنده تصویر قابل اعتماد استفاده می‌شود. با گذر پرتو ایکس از میان بافت‌ها و برخورد آن به فیلم رادیوگرافی، تصویری نادیدنی از ناحیه مورد نظر در فیلم ایجاد می‌شود، که پس از پردازش قابل دیدن است [۱]. گاهی تابش بیشتر از اندازه پرتو در اثر انتخاب نامناسب زمان پرتودهی و یا ظهور بیش از اندازه، باعث تشکیل تصویری تیره و غیر قابل تفسیر می‌گردد. در این موارد تکرار رادیوگرافی موجب رسیدن پرتو غیر ضروری به بیمار می‌شود. با توجه به اثرات زیستی پرتوها، استفاده از راه‌هایی که درجه تیرگی تصویر (Optical density) به دست آمده را کاهش داده در نتیجه از پرتوگیری دوباره بیمار جلوگیری کند مفید خواهد بود. یکی از این راه‌ها، استفاده از محلول‌های روشن کننده با ترکیب شیمیایی سولفات مس (دارای خاصیت احیا کنندگی شیمیایی) است. تیره شدن بیش از حد تصویر، در اثر رسوب زیاد نقره به وجود می‌آید. کار احیا کنندگی با برداشتن نقره از سطح تصویر انجام می‌گیرد. به کمک محلول‌های احیا کننده می‌توان درجه تیرگی فیلم را کاهش داد. در نتیجه کیفیت تشخیصی تصویر افزایش خواهد یافت [۲].

شیوه دیگر، روش دیجیتال غیر مستقیم است. در این روش، کلیشه رادیوگرافی به وسیله اسکنر به رایانه داده می‌شود. در این روش قابلیت تغییر کیفیت تصویر، درجه تیرگی و کنتراست فیلم، تغییر بزرگ‌نمایی، استفاده از ابزارهای نرم‌افزاری برای اندازه‌گیری، ذخیره تصویر در حجم کم و به مقدار دلخواه، انتقال سریع آن به مراکز دیگر و دسترسی آسان به آن وجود دارد و نیز کیفیت تصویر به دست آمده در گذر زمان دچار تغییر نمی‌شود.

مطالعات زیادی در دسترس است که به بررسی استفاده از محلول‌های روشن کننده پرداخته‌اند. به طور مثال بررسی Kaplan و Dickens [۲] نشان داد که استفاده از محلول روشن کننده باعث افزایش برگشت کیفیت تشخیصی رادیوگرافی‌ها نسبت به گروه شاهد می‌شود. همچنین پژوهشی دیگر نشان داد محلول احیا کننده باعث ایجاد درجه تیرگی مناسب در فیلم می‌شود [۳]. یافته‌های بررسی زمانی ناصر و همکاران [۴] و حسینی و پور مزعل [۵] نیز مؤید این امر است. همچنین بررسی دیگری [۶] نشان داد که محلول روشن کننده

باعث افزایش کیفیت تشخیصی رادیوگرافی‌های تیره خارج دهانی می‌شود. با این وجود مطالعات کمی به مقایسه این روش با روش‌های دیجیتال بهبود کیفیت تصویر پرداخته‌اند. با توجه به موارد گفته شده، تصمیم بر آن شد، که رادیوگرافی‌های پری اپیکال تیره به وسیله محلول روشن کننده و روش دیجیتال غیر مستقیم، روشن شده و کیفیت تشخیصی نواحی آناتومی مختلف در آن‌ها بررسی شود.

مواد و روش‌ها

در این بررسی تجربی - آزمایشگاهی تعداد ۵۰ رادیوگرافی پری اپیکال به روش نیمساز از فانتوم (Pooyapajuhan Co., Iran) DXTTR III موجود در بخش رادیولوژی دانشکده دندان پزشکی، دانشگاه علوم پزشکی اصفهان تهیه گردید. این فانتوم، دارای جمجمه انسان به همراه پوست مصنوعی بود. از نواحی گوناگون دندانی فک بالا و پایین فانتوم به کمک دستگاه رادیوگرافی داخل دهانی (Trophy Radiology Co., Vincennes, France)، رادیوگرافی‌های پری اپیکال تهیه شد. Kvp دستگاه، ۷۰ و میلی‌آمپر آن، ۸ و فاصله لبه لوکالیزاتور تا پوست فانتوم، ۲/۵ سانتی‌متر بود. رادیوگرافی‌ها عاری از هرگونه خطای تکنیکی بوده و در صورت داشتن خطای پردازش از مطالعه حذف می‌شدند.

زمان لازم برای هر ناحیه دندانی بیشتر محاسبه شده و از روی جدول زمان تنظیم شد. تابش پیشنهادی دستگاه و مناسب هر ناحیه برای رادیوگرافی شاهد در نظر گرفته شد، که رادیوگرافی‌های شاهد از کیفیت تشخیصی بصری مناسب برخوردار بودند.

سپس، از همین نواحی با ۱/۵ برابر کردن زمان پرتودهی، ۵۰ تصویر تیره به دست آمد، که به عنوان نمونه وارد پژوهش شدند. رادیوگرافی‌ها فراهم شده و به وسیله دستگاه ظهور و ثبوت خودکار (Hope, Dental Max, USA) و با استفاده از محلول (Champion, X Ray Iran Co, Iran) پردازش شدند.

تصویرهای تیره و شاهد به وسیله اسکنر (Genius ColorPage HR7X, KYE Systems Corp. Germany) اسکن گردید و به رایانه منتقل و توسط مانیتور (Samsung Magicgreen, Samsung Electronic, Korea)

قرار گرفت. کلیشه دوباره شست و شو شد و پس از خشک کردن، برای بررسی مانت شد. پردازش به وسیله محلول روشن کننده در نور عادی انجام گرفت و به تاریک‌خانه نیاز نداشت. به این ترتیب، ۵۰ تصویر اصلاح شده با محلول روشن کننده نیز، به دست آمد.

با این روش، پنج گروه فیلم شامل، فیلم شاهد عادی، فیلم نمونه تیره، فیلم روشن شده با روش دیجیتال، شاهد اسکن شده و فیلم روشن شده با محلول روشن کننده فراهم گردید. سپس، هر پنج گروه فیلم به وسیله سه نفر از دستیاران رادیولوژی فک، دهان و صورت بررسی شدند و به کمک برگه‌های اظهار نظر آماده شده که نمونه آن در جدول ۱ آورده شده است، به نواحی گوناگون آناتومی مشخص شده (آپکس دندان، محل اتصال عاج و مینا، لامینادورا، پالپ، ترابکول‌های استخوانی)، از نظر کیفیت تشخیصی نمره‌هایی از ۱ تا ۴ داده شد. به این گونه، که به بهترین کیفیت، نمره ۴ و بدترین آن، نمره ۱ و به موارد بینابینی، نمره‌های ۲ و ۳ داده شد، سپس داده‌ها گردآوری و به کمک آزمون‌های Friedman و Wilcoxon بررسی آماری شدند.

یافته‌ها

برای مقایسه جمع نظرهای سه مشاهده‌گر از نواحی آناتومیک در تصویرهای پنج گروه حاصل شده، از آزمون Friedman استفاده گردید، که نتیجه‌ای معنی‌دار داشت ($p \text{ value} < 0/001$)، بدین معنی که دست کم میان دو روش تفاوت وجود داشت سپس، برای تعیین این که میان کدام دو روش تفاوت معنی‌دار وجود دارد، آزمون Wilcoxon انجام گرفت.

بررسی شد. تصویرهای تیره و شاهد بر روی دیسک فشرده ذخیره و به کمک نرم‌افزار فتوشاپ (Adobe Systems, Mountain View, USA) تغییرات مناسب در آن‌ها ایجاد شد. در آغاز، با انتخاب گزینه چرخش تصویر (Image rotate convey) وضعیت افقی یا عمودی مناسب در تصویرها ایجاد شد و با انتخاب گزینه تنظیم‌های تصویری (Image adjustment)، تغییرات مناسب بصری در تصاویر به وجود آمد. کنتراست و درجه روشنی تصویرهای تیره تغییر داده شد تا کیفیت تشخیصی مناسب به دست آمد. به این ترتیب، افزون بر تصویرهای نخستین (تصویرهای تیره و شاهد) پس از ایجاد تغییرات ۵۰ تصویر اصلاح شده نیز به دست آمد. تصویرهای تیره، شاهد و اصلاح شده در یک دیسک فشرده (Sony corporation, Tokyo, Japan) ذخیره شد. به این ترتیب، نمونه‌های روشن شده به وسیله دستگاه دیجیتال فراهم گردیدند.

سپس، فیلم‌های تیره با محلول روشن کننده دست‌ساز زمانی ناصر و همکاران [۴] به این ترتیب پردازش شدند که محلول روشن کننده در لیوان یک بار مصرف ریخته شد و محلول ظهور عادی را به نسبت یک به ده و محلول ثبوت به نسبت یک به بیست رقیق شده و در لیوان ریخته شدند و یک لیوان آب نیز برای شست و شوی کلیشه‌ها آماده شد. فیلم‌های تیره، در آغاز، در محلول روشن کننده قرار گرفت و با حرکت دادن آن‌ها، پیوسته درجه تیرگی آن‌ها به روش دیداری بازنگری شد تا به درجه تیرگی قابل قبول برسد. سپس، کلیشه در آب شسته شده و پس از آن، به مدت پنج ثانیه در محلول ظهور رقیق شده قرار گرفت و پس از شسته شدن دوباره، در محلول ثبوت به مدت ۳۰ ثانیه

جدول ۱. نمونه برگه اظهار نظر درباره کیفیت تشخیصی نواحی آناتومی در کلیشه‌های گوناگون

نوع کلیشه	ناحیه آناتومی	لامینادورا	آپکس	محل اتصال عاج و مینا	پالپ	ترابکولای استخوانی
شاهد اسکن شده						
تیره						
روشن شده با دستگاه دیجیتال						
شاهد عادی						
روشن شده با محلول						

شاهد اسکن شده بررسی شد. به منظور ارزیابی ذهنی (Subjective)، پنج ناحیه آناتومی در پرسش‌نامه تعیین شد و از سه نفر از دستیاران رادیولوژی دهان، فک و صورت خواسته شد تا پس از دیدن پرتونگاری‌ها نظرات خود را نسبت به کیفیت تشخیصی آن‌ها در نواحی تعیین شده با نمره‌های ۱ تا ۴ مشخص کنند.

نتایج بررسی همان گونه که در داده‌های جدول و نمودار آشکار است نشان داد که کیفیت تشخیصی هر پنج گروه پرتونگاری به گونه‌ای معنی‌دار با یکدیگر متفاوت است. همچنین مشخص شد که کیفیت تشخیصی پرتونگاری‌های روشن شده با محلول روشن کننده بهتر از دیگر گروه‌های پرتونگاری مورد بررسی است و این، به علت افزایش جزئیات در تصویرهای به دست آمده است. این امر به آن معنا است، که محلول روشن کننده باعث افزایش کیفیت تشخیص پرتونگاری‌های تیره به گونه‌ای بهتر می‌شود.

در بررسی Kaplan و Dickens [۲] که بر روی برگشت کیفیت تشخیصی پرتونگاری‌ها با محلول احیا کننده کاهشی انجام گرفت نشان داده شد که محلول روشن کننده باعث افزایش کیفیت تشخیصی تصاویر تیره نسبت به گروه شاهد می‌شود. همچنین این پژوهشگران در پژوهشی دیگر به بررسی اثر محلول احیا کننده بر پرتونگاری‌های تیره پرداختند، نشان دادند که محلول روشن کننده باعث افزایش کیفیت تشخیصی رادیوگرافی‌های تیره می‌شود چرا که محلول احیا کننده از نواحی تیره‌تر فیلم نسبت به نواحی روشن‌تر مقدار بیشتری نقره برمی‌دارند بنابراین باعث ایجاد درجه تیرگی مناسب در فیلم می‌شود [۳].

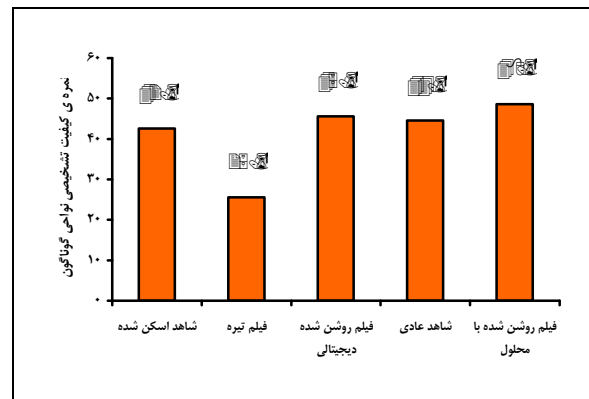
در بررسی زمانی ناصر و همکاران [۴]، که اثر محلول روشن کننده بر پرتونگاری‌های تیره ارزیابی شد، نتایج نشان داد که محلول روشن کننده باعث بهبود کیفیت پرتونگاری‌های تیره نسبت به گروه شاهد می‌شود. نتایج مطالعه حسینی و پور مزعل [۵] نیز در تأیید این امر بود. بررسی کنونی نیز نشان داد که کیفیت پرتونگاری‌های تیره و روشن شده به وسیله محلول روشن کننده بهبود یافته است.

در بررسی غلامی‌فر [۶]، که اثر محلول احیا کننده سولفات مس بر برگشت کیفیت تشخیصی فیلم‌های خارج دهانی تیره

بر پایه آزمون Wilcoxon که به صورت دو به دو بین گروه‌های ذکر شده انجام شد، میان کیفیت تشخیصی کلیشه‌های نمونه تیره و کلیشه‌های روشن شده با روش دیجیتال، کلیشه‌های شاهد عادی و نمونه تیره، کلیشه‌های شاهد اسکن شده و نمونه تیره، کلیشه روشن شده با محلول و نمونه تیره، کلیشه‌های شاهد اسکن شده و روشن شده دیجیتال، کلیشه‌های شاهد عادی و کلیشه روشن شده با محلول و نیز کلیشه‌های شاهد اسکن شده و روشن شده با محلول، تفاوتی معنی‌دار وجود داشت ($p \text{ value} < 0/001$). میانگین نمره‌های داده شده به نواحی آناتومی در کلیشه‌های گوناگون در نمودار ۱ آورده شده است.

همچنین بر خلاف موارد بالا میان پرتونگاری‌های شاهد عادی و روشن شده دیجیتال، کلیشه روشن شده دیجیتال و روشن شده با محلول، تفاوتی معنی‌دار به دست نیامد ($p \text{ value} > 0/001$).

بر پایه میانگین نمره‌های داده شده به کیفیت تشخیصی نواحی گوناگون آناتومیک، پرتونگاری‌های اصلاح شده با محلول روشن کننده نسبت به گروه‌های دیگر پرتونگاری از کیفیت تشخیصی بالاتری برخوردار بود.



نمودار ۱. میانگین مجموع نمرات داده شده به نواحی مختلف آناتومی

بحث

در این بررسی کیفیت تشخیصی تصاویر رادیوگرافی در پنج گروه فیلم نمونه تیره، فیلم اصلاح شده با محلول روشن کننده، فیلم اصلاح شده با روش دیجیتال غیر مستقیم، شاهد عادی و

بودند تصاویر دیجیتالی غیر مستقیم از دقت یکسانی نسبت به تصاویر معمولی برخوردار هستند. این مسأله می‌تواند مربوط به روش دیجیتالی کردن تصاویر، نوع اسکنر مورد استفاده و تنظیمات آن و همچنین درجه تیرگی یا کیفیت اولیه کلیشه‌های استفاده شده باشد. علاوه بر این Schmitd و همکاران [۱۲] نیز نشان دادند که تصاویر دیجیتال غیر مستقیم دقت تشخیصی بیشتری نسبت به تصاویر معمولی دارند که این نتیجه بر خلاف یافته‌های پژوهش حاضر است.

لازم به ذکر است که در این پژوهش کیفیت تشخیصی کلیشه‌های رادیوگرافی روشن شده با دو روش دیجیتال غیر مستقیم و استفاده از محلول روشن کننده مقایسه شد که از مشکلات آن تعیین معیارهای مناسب برای بررسی کیفی کلیشه‌ها و دادن نمره مناسب بر اساس هر معیار بود. با توجه به این که نمره‌دهی به طور کامل با توجه به نظر شخصی مشاهده‌گرها انجام می‌شد پیشنهاد می‌شود علاوه بر کیفیت تشخیصی، دقت اندازه‌گیری کلیشه نیز با یکدیگر مقایسه شود تا هم کمیت و هم کیفیت کلیشه‌های روشن شده بررسی شود.

نتیجه‌گیری

با توجه به نتایج به دست آمده در این بررسی، استفاده از محلول روشن کننده و روش دیجیتال باعث بهبود کیفیت تشخیصی پرتونگاری‌های تیره نسبت به معمولی می‌شود. محلول روشن کننده برای برگشت کیفیت تشخیصی پرتونگاری‌های تیره، در مقایسه با روش دیجیتال غیر مستقیم، باعث کیفیت تشخیصی بهتر می‌شود، روش دیجیتالی غیر مستقیم نیز، با توجه به این که، تشخیصی بهتر از پرتونگاری شاهد عادی و شاهد اسکن شده ایجاد می‌کند، روشی مناسب برای روشن کردن پرتونگاری‌های تیره و جلوگیری از پرتوگیری دوباره بیمار است. در صورت دسترسی به هر یک از این روش‌ها، هر دو روش برای برگشت کیفیت تشخیصی پرتونگاری‌های تیره مناسب است.

ارزیابی شد، نتایج نشان داد که محلول احیا کننده سولفات مس باعث افزایش کیفیت تشخیصی پرتونگاری‌های تیره خارج دهانی می‌شود. با توجه به بررسی‌های انجام شده می‌توان نتیجه گرفت که محلول روشن کننده محلولی مناسب برای برگشت کیفیت تشخیصی پرتونگاری‌های تیره نسبت به گروه شاهد است. محلول روشن کننده درجه تیرگی فیلم را کاهش و ظهور و ثبوت را افزایش و کنتراست فیلم را بهبود می‌بخشد و از پرتوگیری دوباره و صرف وقت و هزینه بیمار جلوگیری می‌کند.

در بررسی کنونی نیز مشخص شد که کیفیت تشخیصی پرتونگاری‌های اصلاح شده به کمک روش دیجیتال غیر مستقیم بهتر از پرتونگاری‌های گروه شاهد است. این به آن معنی است که روش دیجیتال غیر مستقیم، همانند محلول روشن کننده، باعث افزایش کیفیت تشخیصی پرتونگاری‌های تیره نسبت به گروه شاهد می‌شود.

در بررسی Gijbels و همکاران [۷] در مقایسه کیفیت تشخیصی پرتونگاری‌های عادی و تصویرهای اصلاح شده دیجیتالی نشان داده شد که تصویرهای دیجیتالی کیفیت تشخیصی بالاتری دارند. بررسی کنونی نشان داد که اصلاح دیجیتالی تصویرها باعث افزایش کیفیت آن‌ها می‌شود.

Pereira و همکاران [۸] نیز پژوهشی بر روی پرتونگاری‌های معمولی و تصویرهای دیجیتالی غیر مستقیم انجام دادند. نتایج نشان داد که پرتونگاری‌های دیجیتالی شده کیفیت تشخیصی بالاتری دارند. در بررسی کنونی نیز بر کیفیت تصویرهای دیجیتالی اصلاح شده افزوده شد.

همچنین در این بررسی، پرتونگاری‌های گروه شاهد نیز دیجیتالی شدند که در واقع مقایسه‌ای میان پرتونگاری‌های عادی و دیجیتال غیر مستقیم انجام گرفت و نشان داده شد که کیفیت تصویر در اثر دیجیتالی شدن، کاهش می‌یابد. این یافته بر خلاف نتایج مطالعه Almenar و همکاران [۹]، Raitz و همکاران [۱۰] و Gijbels و همکاران [۱۱] بود که نشان داده

References

1. White SC, Pharoah MJ. Oral radiology: principles and interpretation. 4th ed. Philadelphia, PA: Mosby; 2000. p. 240-5.
2. Kaplan I, Dickens RL. Improving the diagnostic quality of radiographs by reduction. *Gen Dent* 1985; 33(2): 140-3.
3. Kaplan I, Dickens RL. Lightening of dark radiographs with a superproportional reducing agent. *Quintessence Int* 1990; 21(9): 737-40.
4. Zamaninaser A, Shahabi S, Aminzadeh A. Lightening of dark radiographs by a super proportional reducing agent. *JRMS* 2001; 5(3): 234-7.
5. Hosseini SA, Pour Mozal A. Lightening of the dark radiograph using hypo agent. [Thesis]. Isfahan, Iran: School of Dentistry, Isfahan University of Medical Sciences. 2001.
6. Gholamifar E. Evaluation of use of copper sulphate hypo agent for improvement of diagnostic quality of dark extra oral radiographic films. [Thesis]. Isfahan, Iran: School of Dentistry, Isfahan University of Medical Sciences. 2004.
7. Gijbels F, De Meyer AM, Bou SC, Van den Bossche C, Declerck J, Persoons M, et al. The subjective image quality of direct digital and conventional panoramic radiography. *Clin Oral Investig* 2000; 4(3): 162-7.
8. Pereira LJ, Bonjardim LR, Castelo PM, Haiter NF, Gavião MB. Evaluation of TMJ by conventional transcranial radiography and indirect digitized images to determine condylar position in primary dentition. *J Clin Pediatr Dent* 2004; 28(3): 233-7.
9. Almenar GA, Forner NL, Ubet C, V, Minana LR. Evaluation of a digital radiography to estimate working length. *J Endod* 1997; 23(6): 363-5.
10. Raitz R, Correa L, Curi M, Dib L, Fenyó-Pereira M. Conventional and indirect digital radiographic interpretation of oral unilocular radiolucent lesions. *Dentomaxillofac Radiol* 2006; 35(3): 165-9.
11. Gijbels F, Sanderink G, Bou SC, Pauwels H, Jacobs R. Organ doses and subjective image quality of indirect digital panoramic radiography. *Dentomaxillofac Radiol* 2001; 30(6): 308-13.
12. Schmitz LB, Lima TC, Chinellato LE, Bramante CM, Garcia RB, de Moraes IG, et al. Comparison of radiographic measurements obtained with conventional and indirect digital imaging during endodontic treatment. *J Appl Oral Sci* 2008; 16(2): 167-70.

Comparison of the effects of lightening solutions and indirect digital technique on enhancement of the diagnostic quality of dark periapical radiographs

Asieh Zamani Naser, Nastaran Farhadi*, Mohammadhosein Sepahvand, Nasim Jafari, Ladan Khorrami, Ali Shokraneh

Abstract

Introduction: Occasionally, due to overexposure or over-development, radiographs become dark. If this darkness can be decreased, there will be no need to repeat the radiographs. The aim of this study was to compare the effects of indirect digital technique and lightening solutions on improvement of diagnostic quality of darkened radiographs.

Materials and Methods: In this experimental study, 50 periapical radiographs were taken from different areas of the maxilla and mandible of a head phantom with standard diagnostic quality using the bisecting technique. Subsequently, the exposure time was increased 1.5 times to produce darkened radiographs. The darkened radiographs were corrected by the use of a lightening solution and an indirect digital technique. Three well-trained post-graduate oral radiology students separately assessed the radiographs and graded the radiographs from 1 to 4 using a questionnaire based on their quality. Data were analyzed using Friedman's and Wilcoxon's tests ($\alpha = 0.05$).

Results: There were statistically significant differences between diagnostic qualities of darkened radiograph and other groups (p value < 0.001). The qualities of radiographs lightened with lightening solution and indirect digital technique were better than those of the control group (p value < 0.001). The qualities of radiographs lightened with lightening solution were better than those lightened by indirect digital technique (p value < 0.001).

Conclusion: Under the limitations of this study in the enhancement of diagnostic quality of dark radiographs, the lightening solution was better than indirect digital technique. Further evaluations are recommended.

Key words: Dental radiography, Digital radiography, Image enhancement

Received: 21 Apr, 2012

Accepted: 28 Aug, 2012

Address: Postgraduate Student, Department of Oral and Maxillofacial Radiology, School of Dentistry, Isfahan University of Medical Sciences, Isfahan, Iran

Email: nastaranfarhadi@yahoo.com

Journal of Isfahan Dental School 2012; 8 (5): 463-469.