

بررسی توانایی رادیوگرافی پانورامیک در تشخیص میزان ارتباط واقعی دندان عقل نهفته با کانال دندانی تحتانی در جراحی

دکتر احسان حکمتیان^{*}، دکتر عباس حقیقت^۱، سید روح‌اله علوی^۲

چکیده

مقدمه: ارتباط نزدیک بین ریشه دندان مولر سوم مندیبل و کانال دندانی تحتانی شایع است. پیشگیری از آسیب به عصب دندانی تحتانی حین جراحی اهمیت ویژه‌ای دارد. این پژوهش به منظور تعیین توانایی تکنیک رادیوگرافی پانورامیک در نمایش ارتباط دندان عقل نهفته با کانال دندانی تحتانی با استفاده از یافته‌های جراحی انجام شد.

مواد و روش‌ها: در این مطالعه توصیفی-تحلیلی، علایم رادیوگرافی ۶۰ نمونه مراجعه کننده به دانشکده دندان پزشکی دانشگاه علوم پزشکی اصفهان و کلینیک وابسته در سال تحصیلی ۹۱-۱۳۹۰ که حداقل یک علامت مبنی بر مجاورت بین کانال و دندان در رادیوگرافی پانورامیک آن‌ها تشخیص داده شد، توسط رادیولوژیست مورد ارزیابی قرار گرفت. دندان‌های عقل توسط متخصص جراح فک و صورت خارج شد و درگیری یا عدم درگیری دندان با کانال به عنوان ملاک استاندارد ثبت گردید. قدرت تشخیص شاخص‌های رادیوگرافی با آزمون McNemar بررسی شد ($\alpha = 0/05$).

یافته‌ها: سوپر ایمپوز شدن تصویر دندان با دیواره فوقانی کانال ($p \text{ value} = 0/1$)، سوپر ایمپوز شدن تصویر دندان بر روی کل کانال ($p \text{ value} < 0/001$)، سوپر ایمپوز شدن تصویر دندان همراه با ایجاد تنگی و انحراف در کانال ($p \text{ value} = 0/013$) نسبت به بقیه علایم قابلیت تشخیصی بیشتری داشتند و به ترتیب ارزش پیش‌گویی مثبت ۵۹/۳ درصد، ۸۶/۳ درصد و ۵۴/۵ درصد داشتند.

نتیجه‌گیری: با توجه به محدودیت‌های این مطالعه، سوپر ایمپوز شدن تصویر دندان بر روی کل کانال همراه با ایجاد تنگی و انحراف کانال در رادیوگرافی پانورامیک می‌تواند نشانگر ارتباط واقعی بین دندان و کانال باشد.

کلید واژه‌ها: رادیوگرافی پانورامیک، عصب دندانی تحتانی، جراحی دهان، آناتومی، دندان نهفته

* استادیار، عضو مرکز تحقیقات دندان پزشکی ترابی‌نژاد، گروه رادیولوژی دهان، فک و صورت، دانشکده دندان پزشکی، دانشگاه علوم پزشکی اصفهان، اصفهان، ایران (مؤلف مسؤول)
hekmatian@dnt.mui.ac.ir

۱: استادیار، عضو مرکز تحقیقات دندان پزشکی ترابی‌نژاد، گروه جراحی دهان، فک و صورت، دانشکده دندان پزشکی، دانشگاه علوم پزشکی اصفهان، اصفهان، ایران

۲: دانشجوی دندان پزشکی، کمیته پژوهش‌های دانشجویی، دانشکده دندان پزشکی، دانشگاه علوم پزشکی اصفهان، اصفهان، ایران

این مقاله حاصل پایان‌نامه عمومی در دانشگاه علوم پزشکی اصفهان به شماره ۳۹۰۳۷۹ می‌باشد.

این مقاله در تاریخ ۹۱/۴/۱۷ به دفتر مجله رسیده، در تاریخ ۹۱/۶/۱۱ اصلاح شده و در تاریخ ۹۱/۶/۲۱ تأیید گردیده است.

مجله دانشکده دندان پزشکی اصفهان
۱۳۹۱، (۷)، ۶۶۹ تا ۶۷۵

مقدمه

یکی از نگرانی‌های جراحی دندان عقل نهفته فک پایین، مجاورت ریشه دندان با کانال دندانی تحتانی و در نتیجه آن اکسپوزر کانال حین جراحی و احتمال آسیب به عصب و بی‌حسی بعد از جراحی می‌باشد. در بررسی‌های به عمل آمده دندان‌های روییده فاصله $0/88$ میلی‌متر با کانال دارند، در صورتی که دندان‌های نرویده فاصله‌ای منفی دارند [۱، ۲]. رادیوگرافی یا چشم سوم دندان‌پزشک قادر است اطلاعاتی را در مورد آن‌چه که در معاینات بالینی مشهود نیست ارائه دهد. رادیوگرافی پانورامیک روش معمول و رایج و هم اکنون استاندارد طلایی برای تشخیص قبل از جراحی دندان عقل نهفته می‌باشد که در مقایسه با دیگر روش‌های رادیوگرافی میزان اشعه و هزینه کمتری برای بیمار دارد [۳]. حساسیت تخمین زده شده برای علایم رادیوگرافی پانورامیک از ۲۴ درصد تا ۷۵ درصد و ویژگی آن از ۶۶ درصد تا ۹۸ درصد می‌باشد [۴]. با بررسی بیشتر و دقیق‌تر بر روی معیارهای مختلف می‌توان تشخیص قطعی‌تری برای این ارتباط داشت و با توجه به آن برای اجتناب از آسیب به عصب، تمهیداتی که شامل تفاوت در روش جراحی و ارجاع بیمار به جراح با مهارت بیشتر می‌شود را ترتیب داد [۵]. شکل نهفتگی مولر سوم یعنی این که محور دندان نهفته نسبت به مولر دوم به سمت مزیال، دیستال، افقی یا عمودی قرار گرفته است و در رادیوگرافی پانورامیک مشهود باشد از آن‌جا که جابه‌جایی تصاویر ساختارهای مختلف نسبت به یکدیگر یک خطای ذاتی در رادیوگرافی به خصوص در رادیوگرافی پانورامیک می‌باشد، اعتماد به رادیوگرافی می‌تواند در بسیاری موارد فریب دهنده بوده و سبب بروز مشکلات ایاتروژنیک گردد. میزان اعتماد جراح به رادیوگرافی و دقت رادیوگرافی انجام شده از عوامل تأثیرگذار در موفقیت عمل می‌باشند. اختلاف نظر در مقایسه بین قدرت تشخیصی علایم مبنی بر مجاورت کانال و دندان، عدم وجود تحقیقی که تمام معیارهای تشخیصی را با هم در نظر گرفته باشد و موارد کم کارآزمایی‌های بالینی که در این زمینه انجام شده‌اند [۳]، سبب شد که در این تحقیق قدرت تشخیصی علایم موجود در رادیوگرافی پانورامیک در مورد ارتباط بین کانال دندانی تحتانی و دندان مولر سوم مندیبل نهفته در بیماران

مراجعه کننده به بخش جراحی دانشکده دندان‌پزشکی اصفهان و کلینیک وابسته در سال ۱۳۹۰ بررسی شود.

مواد و روش‌ها

در این مطالعه توصیفی-تحلیلی، تعداد ۶۰ نفر از بیماران در دو گروه، ۲۰ نفر در گروهی که دندان‌های عقل نهفته با کانال درگیری دارند و ۴۰ نفر در گروهی که دندان‌های عقل نهفته با کانال درگیری ندارند و در محدوده سنی ۱۶ تا ۴۰ سال که اندیکاسیون در آوردن دندان عقل نهفته در مندیبل بوده و در زمان اجرای تحقیق به دانشکده متبوع و کلینیک وابسته مراجعه نمودند مورد مطالعه قرار گرفتند. از هر بیمار یک کلیشه رادیوگرافی پانورامیک گرفته شد؛ افرادی که مشمول موارد زیر بودند از مطالعه حذف شدند: وجود التهاب حاد یا مزمن پری کروئال، عدم وجود حتی یک علامت مجاورت ریشه دندان نهفته با کانال دندانی تحتانی در رادیوگرافی پانورامیک، بارداری، داشتن بیماری‌های عصبی، وجود خون‌ریزی بعد از کشیدن که منجر به عدم توانایی جراح برای بررسی و مشاهده یا لمس با پروب محتویات عروقی عصبی داخل کانال می‌شد. علایم رادیوگرافی پانورامیک بیمار توسط یک متخصص رادیولوژیست مورد ارزیابی قرار گرفت و جزئیات آن در فرم اطلاعاتی ثبت شد که شامل عدم سوپر ایمپوز شدن تصویر دندان و کانال (غیر درگیر)، سوپر ایمپوز شدن تصویر دندان با دیواره فوقانی کانال همراه با ایجاد تنگی و انحراف در کانال (درگیر) بود. جراح بعد از خارج کردن دندان عقل عدم مشاهده یا لمس محتویات عروقی عصبی داخل کانال (غیر درگیر) و مشاهده یا لمس با پروب محتویات عروقی عصبی داخل کانال (درگیر) را بررسی و در فرم اطلاعاتی ثبت کرد (جدول ۱). هفت علامت زیر در رادیوگرافی پانورامیک دلالت بر مجاورت کانال با ریشه دندان مولر سوم دارد [۵]:

۱. تیرگی ریشه: اطراف آپکس دندان و کانال افزایش رادیولوسنسی دیده شود.
۲. انحنای ریشه: در یک سوم انتهایی ریشه خمیدگی وجود دارد.
۳. باریک شدن ریشه: در محلی که ریشه با کانال تماس پیدا می‌کند قطر ریشه کم شود.
۴. تیره و دو شاخه شدن آپکس: سایه ریشه‌ای دیگر به

صورت محو دیده شود.

۵. قطع بوردر رادیوپاک: بوردر فوقانی و یا هر دو بوردر کانال در محل تماس محو شوند.

۶. انحراف کانال: کانال در مجاورت ریشه به سمت پایین خمیده شود.

۷. باریک شدن کانال: از قطر کانال در محل تماس با ریشه کاسته شود.

از میان موارد فوق ارتباط آناتومیک کانال دندان تحتانی و دندان عقل نهفته مندیبل مهم‌تر است چرا که این ارتباط سبب آسیب دستجات حسی عصب دندان تحتانی حین خروج دندان عقل نهفته می‌شود، همچنین نوع ارتباط کانال با دندان [۶] شامل موارد زیر است:

۱. Adjacent: بوردر فوقانی کانال با نوک ریشه‌های کانال تماس دارد و یا ۲ mm زیر آن‌ها است.

۲. Superimposed: کانال روی قسمتی از ریشه‌ها سوپر ایمپوز شده است که این محل نسبت به بقیه ریشه رادیوآپسیته کمتری دارد.

۳. Notching: نوار رادیولوسنت در آپکس ریشه‌ها وجود دارد و در امتداد بوردر رادیوپاک فوقانی قطع شدگی دیده می‌شود و برآمدگی بالای کانال باریک شده است.

۴. Grooving: نوار رادیولوسنت اطراف ریشه در قسمت آپکس، قطع بوردر فوقانی و تحتانی کانال و باریک شدن فضای کانال دیده می‌شود.

۵. Perforation: نوار رادیولوسنت اطراف ریشه در قسمت بالای آپکس عدم وجود بوردرهای فوقانی و تحتانی کانال در جایی که به ریشه‌ها برخورد کرده و تنگ شدگی کانال بیشتر در قسمت میانی ریشه است.

نوع و عمق نهفتگی بر اساس طبقه‌بندی White و [Y]Pharoah که دندان‌ها به گروه Class 1، Class 2، Class 3 و A، B و C تقسیم می‌شدند انجام شد. این تقسیم‌بندی بر اساس وضعیت قرار گرفتن دندان نهفته نسبت به لبه شاخه صعودی و میزان استخوانی که بر روی دندان نهفته در لبه راموس قرار گرفته می‌باشد.

Class 1: قطر مزبودیستال مولر سوم تماماً جلوتر از لبه راموس قرار می‌گیرد. در صورتی که محور دندان به صورت

عمودی باشد شانس رویش طبیعی دندان در قوس فک زیاد است.

Class 2: اگر دندان دیستالی‌تر قرار گرفته و حدود نیمی از تاج دندان را لبه راموس پوشانده باشد در این حالت دندان نمی‌تواند از استخوان آزاد باشد و رویش طبیعی در قوس فک داشته باشد.

Class 3: وقتی دندان کاملاً در راموس قرار گرفته باشد به طور کامل با استخوان لبه قدامی راموس پوشانده شده، به عنوان نهفتگی Class 3 شناخته می‌شود.

A: سطح اکلوزال دندان مولر سوم هم‌تراز یا تقریباً هم‌تراز سطح اکلوزال مولر دوم باشد.

B: سطح اکلوزال دندان مولر سوم بین پلن اکلوزال و خط سرویکال دندان مولر دوم باشد.

C: سطح اکلوزال دندان مولر سوم مندیبل زیر خط سرویکال دندان مولر دوم مندیبل باشد.

زاویه دندان به صورت‌های مزویوانگولار، ورتیکال، دیستو انگولار و افقی تقسیم‌بندی می‌شود [۵].

تمام بیماران توسط متخصص جراحی فک و صورت تحت عمل جراحی خارج کردن دندان عقل نهفته قرار گرفتند پس از خارج شدن دندان، همه دیواره‌ها و همچنین کف حفره توسط جراح برای بررسی درگیری و عدم درگیری ریشه دندان با کانال دندان تحتانی مورد ارزیابی قرار گرفت و در فرم اطلاعاتی ثبت شد. نمونه‌گیری با مراجعه مستمر (Sequential) از بیماران واجد شرایط آنقدر ادامه پیدا کرد تا حداقل ۲۰ نمونه دارای ارتباط در جراحی و درگیری دندان با کانال و ۴۰ نمونه فاقد ارتباط در جراحی و عدم درگیری ثبت گردید. در خاتمه میزان حساسیت، ویژگی، ارزش پیش‌بینی مثبت و ارزش پیش‌بینی منفی هر یک از ۸ شاخص رادیوگرافی نسبت به استاندارد (مشاهده در جراحی) تعیین شد و با آزمون McNemar مورد قضاوت آماری قرار گرفت ($\alpha = 0.05$).

یافته‌ها

ارزش پیش‌بینی مثبت و ارزش پیش‌بینی منفی شاخص‌های هشت‌گانه رادیوگرافی پانورامیک در تشخیص ارتباط، در نمودار یک ارایه شده‌اند و نشان می‌دهد که بیشترین ارزش پیش‌بینی

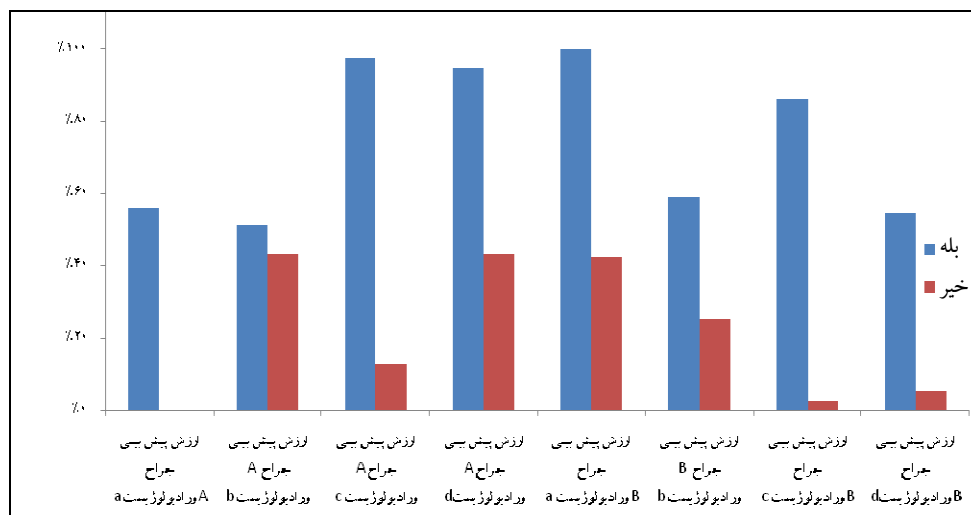
بحث

بر مبنای یافته‌های این تحقیق، حساسیت و ویژگی به دست آمده برای علایم مختلف مورد بررسی در رادیوگرافی‌های پانورامیک از ۵۶/۵ درصد تا ۹۵ درصد برای حساسیت و از ۱۳/۶ درصد تا ۴۸/۷ درصد برای ویژگی تخمین زده شد. یافته‌های این تحقیق نشان می‌دهد که در بین علایم رادیوگرافی بررسی شده سوپر ایمپوز شدن تصویر دندان با دیواره فوقانی کانال و ایجاد تنگی و انحراف کانال و باریک شدن کانال نسبت به بقیه علایم از قدرت تشخیصی بیشتری برخوردار است که با بعضی تحقیقات پیشین توافق دارد [۸-۱۰] و از آنجایی که در این تحقیق تیرگی ریشه معیاری است که قدرت تشخیصی برای ارتباط کانال و ریشه دندان ندارد این نتیجه با تحقیقات بعضی از مطالعات مخالف است [۱۱-۱۳]؛ که شاید به دلیل تفاوت ضخامت استخوان افراد، دانسیته استخوان و خصوصیات بصری فیلم‌ها و یا استفاده از

منفی شاخص‌ها مربوط به سوپر ایمپوز شدن تصویر دندان با دیواره فوقانی کانال به میزان ۴۳/۴ درصد و کمترین ارزش پیش‌بینی منفی مربوط به سوپر ایمپوز شدن تصویر دندان بر روی کل کانال به میزان ۱۳ درصد بود. بیشترین ارزش پیش‌بینی مثبت مربوط به سوپر ایمپوز شدن تصویر دندان بر روی کل کانال همراه با ایجاد تنگی و انحراف در کانال به میزان ۹۴/۸ درصد و کمترین ارزش پیش‌بینی مثبت مربوط به سوپر ایمپوز شدن تصویر دندان بر روی دیواره فوقانی کانال به میزان ۵۱/۲ درصد بود. سوپر ایمپوز شدن تصویر دندان بر روی دیواره فوقانی کانال ۴۵ درصد بیان شد که در ۱۵/۷ درصد موارد ارتباط واقعی بین کانال دندانی تحتانی و دندان بود و سوپر ایمپوز شدن تصویر دندان بر روی کل کانال همراه با ایجاد تنگی و انحراف در کانال ۴۱ درصد بیان شد که در ۸۶/۳ درصد موارد ارتباط واقعی بین کانال دندانی تحتانی و دندان بود.

جدول ۱. دسته‌بندی انواع تشخیص ارتباط کانال با ریشه به تفکیک روش استاندارد جراحی و رادیوگرافی پانورامیک

A. عدم مشاهده یا لمس محتویات عروقی - عصبی داخل کانال (عدم درگیری)	تشخیص جراح
B. مشاهده یا لمس با پروب محتویات عروقی - عصبی داخل کانال (درگیری)	
(a) عدم سوپر ایمپوز شدن تصویر دندان و کانال (درگیری)	تشخیص رادیولوژیست
(b) سوپر ایمپوز شدن تصویر دندان با دیواره فوقانی کانال (درگیری)	
(c) سوپر ایمپوز شدن تصویر دندان بر روی کل کانال (درگیری)	
(d) سوپر ایمپوز شدن تصویر دندان بر روی کل کانال همراه با ایجاد تنگی و انحراف در کانال (درگیری)	



نمودار ۱. توزیع نمونه‌ها بر حسب ارتباط کانال دندانی تحتانی با ریشه دندان مولر سوم مندیبل به تفکیک ارزش پیش‌بینی مثبت و منفی هر کدام از یافته‌های رادیوگرافیک

مربوط به سوپر ایمپوز شدن تصویر دندان بر روی دیواره فوقانی کانال به میزان ۵۱/۲ درصد بود. این نتایج نشان داد که سوپر ایمپوز شدن تصویر دندان بر روی دیواره فوقانی کانال و ایجاد تنگی و انحراف در کانال نسبت به بقیه علائم از قدرت تشخیصی بیشتری برخوردارند.

در مطالعه Rood و Shehab [۱۵] چهار شاخص مربوط به ریشه دندان عقل و سه مارکر مربوط به تغییرات کانال بررسی گردید. انحراف کانال و میزان باریک شدن و تنگی کانال (۳۳ درصد) گزارش شد، در مطالعه انجام شده میزان تنگی و انحراف در کانال (۴۱ درصد) به دست آمد.

در مطالعه‌ای که توسط Peterson و همکاران [۵] بر روی ۲۰۲ دندان عقل نهفته پایین صورت گرفت، میزان باریک شدن و تنگی کانال (۶۶ درصد) گزارش شد. در این مطالعه سوپر ایمپوز شدن تصویر دندان همراه با ایجاد تنگی و انحراف کانال (۴۱ درصد) به دست آمد.

مطالعه Hazza و همکاران [۶] سوپر ایمپوز شدن کانال دندان تحتانی بر روی ریشه‌های دندان عقل نهفته پایین را (۴۵/۳ درصد) گزارش کرد که در ۱۵/۷ درصد موارد ارتباط واقعی بین کانال دندان تحتانی و دندان بود و در این تحقیق سوپر ایمپوزیشن کانال (۸۶/۳ درصد) به دست آمد.

نتیجه‌گیری

با توجه به نتایج به دست آمده در این پژوهش، سوپر ایمپوز شدن تصویر دندان بر روی کل کانال و ایجاد تنگی و انحراف کانال ارتباط واقعی بین کانال دندان را نشان می‌دهد. همچنین در موارد سوپر ایمپوز شدن تصویر دندان با دیواره فوقانی کانال ارتباط ضعیفی بین کانال دندان تحتانی و دندان وجود دارد.

دستگاه‌های مختلف برای رادیوگرافی پانورامیک باشد در صورت درست بودن این فرضیه می‌توان نتیجه گرفت که تیرگی ریشه بیشتر از بقیه علائم مورد بررسی در رادیوگرافی تحت تأثیر تغییر دستگاه رادیوگرافی قرار گرفته است. درصد آسیب عصبی در این تحقیق ۷/۵ درصد است که تقریباً مشابه تحقیقات دیگر (تا ۷ درصد) می‌باشد. با وجود تفاوت در نحوه انتخاب نمونه و در نتیجه بیشتر بودن تعداد نمونه‌هایی که در حین جراحی باز شدن عصب را داشتند، عدم افزایش درصد آسیب عصب شاید به دلیل مهارت جراحان در خارج کردن دندان با کمترین تروما و رعایت شرایط استریل جراحی به طور کامل باشد. تحقیق Miloro و DaBell [۱۴] که با هدف تعیین فاصله کانال و ریشه دندان و ارتباط صحیح با کانال انجام شده بود، نشان داد دندان‌هایی که به صورت میزبانگولار قرار گرفته‌اند، کمترین فاصله را از کانال دارند و احتمال پاراستری در آن‌ها بیشتر است و دندان‌های افقی و دیستوانگولار احتمال آسیب کمتری دارند. در تحقیق حاضر دندان‌هایی که به صورت افقی قرار گرفته‌اند، در هنگام خروج احتمال آسیب عصبی بیشتری دارند، بنابراین فاصله ریشه‌ها از کانال به تنهایی برای قضاوت در مورد خطر آسیب عصب کافی نیست. شاید سختی عمل و مسیر خارج شدن دندان فاصله بین ریشه‌ها و کانال را تحت تأثیر قرار می‌دهد. در آخر نتایج حاصل نشان داد که بیشترین ارزش پیش‌بینی منفی شاخص‌ها مربوط به سوپر ایمپوز شدن تصویر دندان با دیواره فوقانی کانال به میزان ۴۳/۴ درصد و کمترین ارزش پیش‌بینی منفی مربوط به سوپر ایمپوز شدن تصویر دندان بر روی کل کانال به میزان ۱۳ درصد بود. بیشترین ارزش پیش‌بینی مثبت مربوط به سوپر ایمپوز شدن تصویر دندان بر روی کل کانال همراه با ایجاد تنگی و انحراف در کانال به میزان ۹۴/۸ درصد و کمترین ارزش پیش‌بینی مثبت

References

1. Sedaghatfar M, August MA, Dodson TB. Panoramic radiographic findings as predictors of inferior alveolar nerve exposure following third molar extraction. J Oral Maxillofac Surg 2005; 63(1): 3-7.
2. Blaeser BF, August MA, Donoff RB, Kaban LB, Dodson TB. Panoramic radiographic risk factors for inferior alveolar nerve injury after third molar extraction. J Oral Maxillofac Surg 2003; 61(4): 417-21.
3. Maegawa H, Sano K, Kitagawa Y, Ogasawara T, Miyauchi K, Sekine J, et al. Preoperative assessment of the relationship between the mandibular third molar and the mandibular canal by axial computed tomography with coronal and sagittal reconstruction. Oral Surg Oral Med Oral Pathol Oral Radiol Endod 2003; 96(5): 639-46.

4. Bell GW. Use of dental panoramic tomographs to predict the relation between mandibular third molar teeth and the inferior alveolar nerve. Radiological and surgical findings, and clinical outcome. *Br J Oral Maxillofac Surg* 2004; 42(1): 21-7.
5. Peterson LG, Ellis E, Hupp JR, Tucker MR. Contemporary oral and maxillofacial surgery. 4th ed. Philadelphia, PA: Mosby; 2003. p. 194.
6. Hazza'a AM, Albashaireh ZS, Bataineh A. The relationship of the inferior dental canal to the roots of impacted mandibular third molars in a Jordanian population. *J Contemp Dent Pract* 2006; 7(2): 71-8.
7. White SC, Pharoah MJ. Oral radiology: principles and interpretation. 5th ed. Philadelphia, PA: Mosby; 2004. p. 245.
8. Whaites E. Essentials of dental radiography and radiology. 3rd ed. Edinburgh, Scotland: Churchill Livingstone; 2002. p. 271.
9. Mahasantiya PM, Savage NW, Monsour PA, Wilson RJ. Narrowing of the inferior dental canal in relation to the lower third molars. *Dentomaxillofac Radiol* 2005; 34(3): 154-63.
10. Howe GL, Poyton HG. Prevention of damage to the inferior dental nerve during the extraction of mandibular third molars. *Br Dent J* 1960; 109(5): 353-63.
11. Silverstein LH, Melkonian RW, Kurtzman D, Garnick JJ, Lefkove MD. Linear tomography in conjunction with pantomography in the assessment of dental implant recipient sites. *J Oral Implantol* 1994; 20(2): 111-7.
12. Wenzel A, Aagaard E, Sindet-Pedersen S. Evaluation of a new radiographic technique: diagnostic accuracy for mandibular third molars. *Dentomaxillofac Radiol* 1998; 27(5): 255-63.
13. Gulicher D, Gerlach KL. Sensory impairment of the lingual and inferior alveolar nerves following removal of impacted mandibular third molars. *Int J Oral Maxillofac Surg* 2001; 30(4): 306-12.
14. Miloro M, DaBell J. Radiographic proximity of the mandibular third molar to the inferior alveolar canal. *Oral Surg Oral Med Oral Pathol Oral Radiol Endod* 2005; 100(5): 545-9.
15. Rood JP, Shehab BA. The radiological prediction of inferior alveolar nerve injury during third molar surgery. *Br J Oral Maxillofac Surg* 1990; 28(1): 20-5.

Evaluation of the ability of panoramic radiography to show the real relationship between embedded wisdom teeth and inferior alveolar canal by using a surgical technique

Ehsan Hekmatian*, Abbas Haghghat, Seyed Rohollah Alavi

Abstract

Introduction: Close proximity between third molars and inferior alveolar canal is common. It is important to prevent damage to the inferior alveolar nerve during surgery. This research was undertaken to show the efficacy of panoramic radiography technique in demonstrating the relationship between impacted third molars and inferior alveolar canal by using a surgical technique.

Materials and Methods: Sixty patients, referring to Isfahan Faculty of Dentistry and the relevant clinic during 2011-2012 educational year, were selected for this descriptive/analytical study by a radiologist; the subjects had at least one sign about the close proximity between the inferior alveolar canal and the tooth on their panoramic radiographs. The third molars were surgically extracted by a maxillofacial surgeon and the existence or non-existence of close proximity between the tooth and the canal was recorded as a gold standard. McNemar's test was used to evaluate the diagnostic power of the radiographic technique ($\alpha = 0.05$).

Results: The positive predictive value for superimposition of tooth image on the upper rim of the canal (p value = 0.1), superimposition of the tooth image on the entire canal (p value < 0.001) and superimposition of the tooth image on the entire canal along with narrowing of the alveolar canal (p value = 0.013) had higher diagnostic values compared to other signs, with positive predictive values 59.3%, 86.3% and 54.5%, respectively.

Conclusion: Under the limitations of this study, it can be concluded that superimposition of tooth images on the entire alveolar nerve canal with narrowing and deviation of the canal can indicate a real relationship between the tooth and the canal.

Key words: Anatomy, Impacted tooth, Inferior alveolar nerve, Oral surgery, Panoramic radiography

Received: 7 Jul, 2012

Accepted: 11 Sep, 2012

Address: Assistant Professor, Torabinejad Dental Research Center, Department of Oral and Maxillofacial Radiology, School of Dentistry, Isfahan University of Medical Sciences, Isfahan, Iran

Email: hekmatian@dnt.mui.ac.ir

Citation: Hekmatian E, Haghghat A, Alavi SR. Evaluation of the ability of panoramic radiography to show the real relationship between embedded wisdom teeth and inferior alveolar canal by using a surgical technique. J Isfahan Dent Sch 2013; 8(7): 669-75