

# بررسی تأثیر حذف نویز از رادیوگرافی دیجیتال بر ارزیابی تحلیل‌های اپیکالی ریشه دندان به صورت *in vitro*

دکتر مژده مهدی زاده<sup>۱</sup>، نازی بنیانیان\*

## چکیده

**مقدمه:** یکی از مزایای تصویر دیجیتال این است که می‌تواند به وسیله نرم‌افزارهای کامپیوتری پردازش شود و قدرت تشخیص افزایش یابد. مطالعه حاضر با هدف بررسی تأثیر حذف نویز (Noise) از رادیوگرافی‌های دیجیتال اصلاح شده در نرم‌افزار Scanora بر ارزیابی تحلیل‌های اپیکالی ریشه دندان انجام شد.

**مواد و روش‌ها:** این مطالعه تجربی - آزمایشگاهی بر روی ۶۰ دندان پرمولر کشیده شده فک پایین انسان با ریشه سالم انجام شد. دندان‌ها در مندیبل خشک انسانی جهت تهیه تصویر ثابت گردیدند. قبل و بعد از ایجاد ضایعات مصنوعی با فرز روند ۱/۴ در ناحیه مزیالی ۱/۳ اپیکالی ریشه، تصاویر دیجیتال تهیه شد و به نرم‌افزار Scanora منتقل گردید و تصاویر دو مرتبه به فاصله زمانی یک هفته توسط یک رادیولوژیست با و بدون قابلیت حذف نویز مشاهده شد و در ۲ گروه فاقد تحلیل با نمره صفر و دارای تحلیل با نمره یک، درجه‌بندی شدند. تحلیل‌ها به وسیله پروب ویلیامز اندازه‌گیری شد و به عنوان استاندارد طلایی در نظر گرفته شدند. سپس داده‌های به دست آمده از رادیوگرافی‌های دیجیتال پردازش شد و مقادیر استاندارد طلایی وارد نرم‌افزار SPSS نسخه ۱۱/۵ گردید و توسط آزمون‌های Cochran و Mc-Nemar آنالیز شدند ( $\alpha = 0/05$ ).

**یافته‌ها:** بین توزیع فراوانی تشخیص تحلیل ریشه در ۳ گروه (استاندارد، پردازش شده با قابلیت حذف نویز و پردازش شده بدون قابلیت حذف نویز) تفاوت معنی‌دار وجود داشت ( $p \text{ value} < 0/001$ ). بین گروه با قابلیت حذف نویز و گروه بدون قابلیت حذف نویز تفاوت معنی‌دار وجود نداشت ( $p \text{ value} = 0/774$ ).

**نتیجه‌گیری:** با توجه به نتایج این مطالعه، استفاده از قابلیت حذف نویز در نرم‌افزار Scanora از تصاویر دیجیتال در تشخیص ضایعات پری اپیکال ریشه تأثیری ندارد.

**کلید واژه‌ها:** رادیوگرافی دیجیتال، تحلیل ریشه، نویز، پردازش تصویر

\* دانشجوی دندان پزشکی، کمیته پژوهش‌های دانشجویان، دانشکده دندان پزشکی، دانشگاه علوم پزشکی اصفهان، اصفهان، ایران (مؤلف مسؤل) nazi.bonyanian@gmail.com

۱: دانشیار، مرکز تحقیقات دندان پزشکی ترابی‌نژاد، گروه رادیولوژی دهان، فک و صورت، دانشکده دندان پزشکی، دانشگاه علوم پزشکی اصفهان، اصفهان، ایران

این مقاله حاصل پایان‌نامه عمومی در دانشگاه علوم پزشکی اصفهان به شماره ۳۹۱۱۵۲ می‌باشد.

این مقاله در تاریخ ۹۲/۱/۱۷ به دفتر مجله رسیده، در تاریخ ۹۲/۲/۲۱ اصلاح شده و در تاریخ ۹۲/۳/۱۱ تأیید گردیده است.

مجله دانشکده دندان پزشکی اصفهان  
۲۳۱ تا ۲۲۶ (۳) ۹: ۱۳۹۲

**مقدمه**

به طور کلی اطلاع از وضعیت کانال ریشه در انجام موفق درمان ریشه مؤثر است. مهم‌ترین راه بررسی کانال ریشه استفاده از رادیوگرافی می‌باشد. یکی از مشکلات درمان ریشه، تحلیل خارجی است که در آن تحلیل سطح بیرونی ریشه توسط اذتوکلاست‌ها صورت می‌گیرد. گاهی تحلیل در سطح تاج دندان رویش نیافته اتفاق می‌افتد. چرا که اذتوکلاست‌ها برای فعالیت نیاز به منبع غنی خونی دارند تحلیل خارجی در محل تماس سطح ریشه با بافت نرم اتفاق می‌افتد [۱]. علت آن اغلب ناشناخته است به عنوان مثال عفونت و التهاب پری اپیکال، ضربه و حرکات ارتودنسی از علل آن می‌باشد [۲].

ظهور تصویربرداری دیجیتال، تحولی در رادیولوژی به پا کرد. این موضوع نتیجه تغییر تکنولوژی در روندهای به دست آوردن تصویر و ایجاد سیستم‌های ارتباطی کامپیوتری برای بازیابی و انتقال تصاویر می‌باشد.

عوامل زیادی از قبیل اثرات زیان‌آور پردازش ناکافی روی کیفیت تشخیصی رادیوگرافی‌های معمولی، مشکل داروهای ظهور و ثبوت شیمیایی، ورقه‌های سربی و قابل انتقال بودن تصاویر به صورت الکترونیک بدون هیچ گونه تغییر در کیفیت و کاهش دوز جذبی بیمار، ما را به سوی سیستم‌های دیجیتال سوق داده است. سیستم دیجیتال محاسن زیادی دارد. از جمله آماده شدن تصویر در همان لحظه، کاهش میزان تابش اشعه، حساسیت بالا و نویز (Noise) پایین [۱]. تصاویر دیجیتال را می‌توان با تغییر کنتراست، دانسیته و سایر عوامل مؤثر در کیفیت تشخیصی به گونه‌ای تغییر داد تا بتوان پوسیدگی یا هر گونه ضایعه روی دندان یا بافت نرم را بهتر و راحت‌تر تشخیص داد [۱]. تصاویر دیجیتال اصلاح شده، تصاویری هستند که از طریق توانایی تغییر کنتراست و تغییر زاویه تابش تیوب در نرم‌افزارها پردازش می‌شوند. کیفیت این تصاویر نسبت به تصویرهای بدون تغییر برتری دارد [۳].

در رادیوگرافی دیجیتال به جای ذرات هالید نقره، تصویر توسط پیکسل یا اجزای حساس نوری کوچک ساخته می‌شوند. این پیکسل‌ها می‌توانند از یک دامنه سایه‌های خاکستری که بستگی به میزان تابش دارد، تشکیل شوند [۴]. نویز تصویر عبارت از مه آلودگی و لایه‌ای غیر شفاف بر

تصویر است که مانع کسب اطلاعات کامل و دقیق از تصویر می‌شود [۱].

نرم‌افزارهای زیادی در بازار جهت پردازش تصاویر دیجیتال وجود دارند که از آن جمله نرم‌افزار Scanora (Ssoresdexcompany, Finland) می‌باشد. این نرم‌افزار توانمندی زیادی در افزایش بهبود تصاویر دارد [۵، ۶].

گودرزی پور و همکاران [۷] مقایسه بین نرم‌افزارهای کامپیوتری را برای اندازه‌گیری طول کانال ریشه انجام دادند که هر دو نرم‌افزار Trophy و Cygnus media کارایی بالاتری نسبت به نمونه استاندارد نشان دادند. Schmitd و همکاران [۸] طی مطالعه‌ای اعلام کردند تغییرات در کنتراست و وضوح تصویر منجر به بهبود تشخیص می‌گردد.

در مطالعه مهدی زاده و دولتیار [۹] به منظور بررسی تأثیر ابزار (AHE (Adaptive histogram equalization) بر روی کیفیت تصاویر دیجیتال در ناحیه پری اپیکال دندان صورت گرفت، نشان داده شد که استفاده از این قابلیت نرم‌افزاری، کیفیت تصویر را افزایش داده و اطلاعات بیشتری را برای دندان‌پزشک مهیا می‌کند.

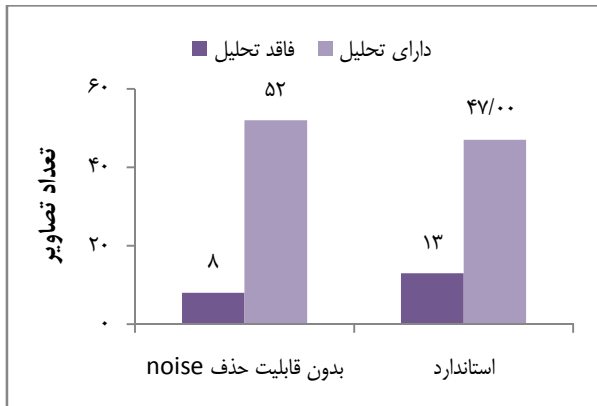
هدف از این تحقیق، بررسی تأثیر حذف نویز در رادیوگرافی‌های دیجیتال اصلاح شده در نرم‌افزار Scanora در ارزیابی تحلیل‌های اپیکالی ریشه دندان بود.

**مواد و روش‌ها**

در این مطالعه تجربی - آزمایشگاهی که در مهر ماه سال ۱۳۹۱ در مرکز تحقیقات پروفیسور ترابی‌نژاد دانشگاه اصفهان، بخش رادیولوژی دانشکده دندان‌پزشکی اصفهان و مطب خصوصی انجام شد، از ۶۰ دندان پرمولر فک پایین کشیده شده انسانی بدون تحلیل استفاده شد. دندان‌ها در تیمول (Golddaru, Isfahan, Iran) نگهداری شدند. دندان‌های پرمولر مندیبل دارای هر گونه ترمیم، درمان ریشه، شکستگی و تحلیل‌های حقیقی در ناحیه ریشه از مطالعه خارج شدند.

سنسور (Cygusmedia, Finland) CCD با استفاده از موم به مندیبل فیکس شده، دندان‌ها یکی یکی داخل حفره دندان‌های مندیبل خشک انسان قرار داده شد و هر نمونه با استفاده

دارد ( $p \text{ value} < 0/001$ ) (نمودار ۱).



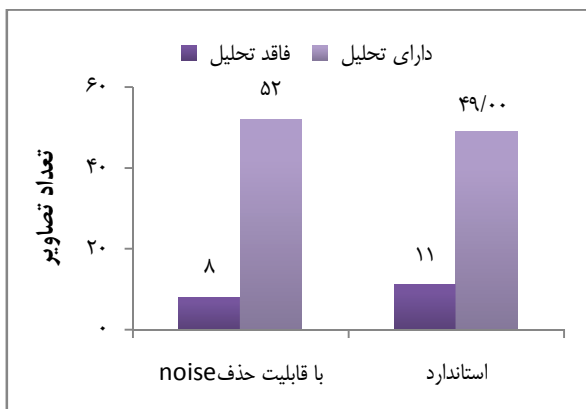
نمودار ۱. توزیع فراوانی تشخیص تحلیل اپیکالی ریشه بدون قابلیت حذف نویز در مقایسه با شرایط استاندارد

بین گروه استاندارد و گروه با قابلیت حذف نویز تفاوت معنی‌دار وجود داشت ( $p \text{ value} < 0/001$ ) (نمودار ۲).

تفاوت معنی‌دار وجود نداشت ( $p \text{ value} = 0/774$ ) (نمودار ۳).

همچنین در محاسبه ضریب Kappa برای بررسی میزان توافق بین دو حالت با قابلیت حذف نویز و بدون قابلیت حذف نویز نشان داده شد که ( $Kappa = 0/640$ ) و ( $p \text{ value} < 0/001$ ) می‌باشد.

با بررسی توافق میان مشاهدات مشاهده‌گر با خودش در دو زمان مختلف با شرایط محیطی یکسان، مقدار ضریب Kappa برابر  $0/762$  و ( $p \text{ value} < 0/001$ ) به دست آمد.



نمودار ۲. توزیع فراوانی تشخیص تحلیل اپیکالی ریشه با قابلیت حذف نویز در مقایسه با شرایط استاندارد

از دستگاه رادیوگرافی پلان مکا (Planmecca, Finland) با شرایط (ولتاژ  $63 \text{ kVp}$   $10 \text{ mA}$  در مدت زمان  $0/03$  ثانیه) مورد تابش قرار داده شد. سپس در نمونه‌های فاقد تحلیل با کمک فرز روند  $1/4$  (Teezkavan, Tabriz, Iran) در ناحیه مزایالی در  $1/3$  اپیکالی ریشه تحلیل مصنوعی ایجاد گردید و با همان شرایط قبل، از نمونه‌های دارای تحلیل، گرافی تهیه شد. سپس رادیوگرافی‌ها در کامپیوتر در نرم‌افزار Scanora (Sordex, Finland) پردازش شده و رادیوگرافی‌ها توسط یک متخصص رادیولوژی دهان، فک و صورت دو مرتبه به فاصله زمانی یک هفته با و بدون قابلیت حذف نویز مورد ارزیابی قرار گرفت و کدهی گردید. وجود یا عدم وجود تحلیل در تصاویر توسط خط‌کش دیجیتال (با دقت صدم میلی‌متر) (Guanglu, China) مورد اندازه‌گیری قرار گرفت و این گونه درجه‌بندی گردید:  $0 =$  فاقد تحلیل،  $1 =$  دارای تحلیل.

میزان تحلیل اپیکالی ایجاد شده با استفاده از پروب ویلیامز (Williams, Hu Friday, USA) اندازه‌گیری شد، اعداد مربوط به هر نمونه به عنوان مقادیر استاندارد طلایی در نظر گرفته شد و در جداول مربوطه ثبت گردید، سپس تفاوت اعداد به دست آمده در رادیوگرافی‌های دیجیتال اصلاح شده در نرم‌افزار Scanora با و بدون قابلیت حذف Noise با مقادیر استاندارد طلایی مقایسه و با استفاده از نرم‌افزار SPSS نسخه  $11/5$  (version 11.5, SPSS Inc., Chicago, IL) و آزمون‌های Cochran و Mc-Nemar آنالیز گردید ( $\alpha = 0/05$ ). همچنین جهت محاسبه ضریب Kappa برای بررسی توافق میان مشاهده‌های یک رادیولوژیست به فاصله زمانی یک هفته از محاسبه Measure of Agreement Kappa استفاده شد.

## یافته‌ها

در آزمون Cochran نشان داده شد بین توزیع فراوانی تشخیص تحلیل ریشه در ۳ گروه (استاندارد، پردازش شده با قابلیت حذف نویز و پردازش شده بدون قابلیت حذف نویز) تفاوت معنی‌دار وجود داشت ( $p \text{ value} < 0/001$ ). در تکمیل آن در آزمون Mc-nemar نشان داده شد که بین گروه استاندارد و گروه بدون قابلیت حذف نویز تفاوت معنی‌دار وجود

مختلف دیجیتال وجود ندارد [۱۲]. اما در مطالعه حاضر بررسی تحلیل‌های خارجی اپیکالی دندان با استفاده از قابلیت حذف نویز و بدون این قابلیت در مقایسه با شرایط استاندارد دارای تفاوت بود ( $p \text{ value} < 0/001$ ). شاید دلیل این تفاوت به خاطر استفاده از سیستم‌های مختلف در تحقیق مذکور باشد.

Subba Reddy و Poornima در تحقیقی بیان داشتند که تشخیص کانال‌های فرعی در ریشه دندان‌ها به روش دکلسیفیکاسیون مهم‌تر و مؤثرتر از برش بافت‌شناسی و برش بافت‌شناسی مؤثرتر از روش رادیوگرافی دیجیتال می‌باشد [۱۳].

در این تحقیق با توجه به این که کلیشه‌های فاقد تحلیل در نرم‌افزار Scanora با قابلیت حذف نویز دارای تحلیل نشان داده شدند، می‌توان به این نتیجه رسید که این قابلیت دارای حساسیت بسیار بالایی می‌باشد که این حساسیت بالا منجر به موارد مثبت کاذب در تعدادی از نمونه‌ها شد.

عدم سازگاری برخی از نتایج مقالات با یکدیگر ممکن است از این امر ناشی شود که پردازش رادیوگرافی‌های دیجیتال توسط الگوریتم‌های مختلف کم و بیش وابسته به ترجیح کاربران و نیز دانش آن‌ها در مورد پردازش تصاویر و رادیولوژی می‌باشد.

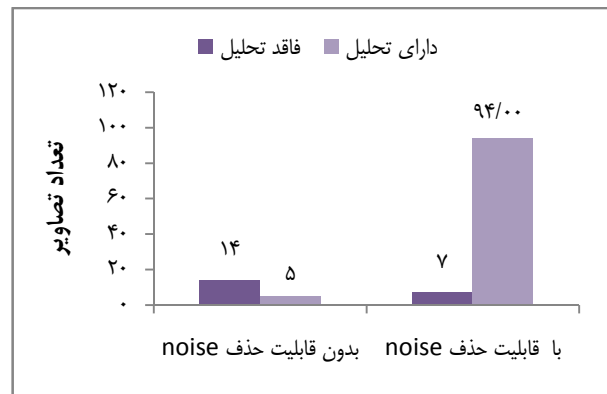
در این مطالعه تحلیل خارجی ایجاد شده در نواحی مزبال ۱/۳ اپیکال مدنظر قرار گرفت، زیرا این نوع تحلیل با معاینات بالینی قابل تشخیص نمی‌باشد.

در مطالعه حاضر، میزان دقت رادیوگرافی دیجیتال اصلاح شده در نرم‌افزار با قابلیت حذف نویز در مقایسه با عدم حذف نویز و شرایط استاندارد بررسی شد تا در صورت مناسب بودن، گامی دیگر در جهت جایگزین شدن این نوع رادیوگرافی برداشته شود.

در این مطالعه با توجه به ضریب Kappa به دست آمده در مقایسه توافق بین مشاهده‌گر با خودش در دو زمان مختلف ( $Kappa = 0/762$ ) تصاویر رادیوگرافی دیجیتال اصلاح شده با قابلیت حذف نویز و بدون این قابلیت دارای توافق بودند.

### نتیجه‌گیری

بر پایه نتایج به دست آمده در این مطالعه، دقت رادیوگرافی دیجیتالی اصلاح شده با قابلیت حذف نویز و عدم حذف نویز در مقایسه با شرایط استاندارد متفاوت می‌باشد ( $p \text{ value} < 0/001$ ).



نمودار ۳. مقایسه توزیع فراوانی تشخیص تحلیل اپیکالی ریشه در حالت حذف نویز با عدم حذف نویز

### بحث

از جمله مطالعاتی که به بررسی دقت رادیوگرافی دیجیتال، الگوریتم‌ها و قابلیت‌های آن‌ها در تشخیص ضایعات یا نواحی خاصی از دندان پرداخته‌اند، می‌توان به مطالعه مهدی زاده و همکاران [۱۰] اشاره کرد. این مطالعه به منظور بررسی دقت رادیوگرافی دیجیتال در تشخیص تحلیل داخلی ریشه دندان‌های پرمولر پایین با کمک ابزارهای نرم‌افزاری انجام شد. مشخص شد که در تصاویر دیجیتال اصلاح شده، تحلیل‌های داخلی در دندان، با دقت بالایی قابل مشاهده می‌باشد. در تحقیق مذکور استفاده از ابزارهای نرم‌افزاری در تشخیص تحلیل داخلی دندان مؤثر بود اما در تحقیق حاضر استفاده از قابلیت حذف نویز در تشخیص تحلیل‌های اپیکالی ریشه دندان به دلیل حساسیت بالا مؤثر نبود.

در تحقیق Lofthag-Hansen و همکاران [۱۱] با هدف بررسی سطح استخوان مارژینال اطراف ایمپلنت در مندیل انسانی نشان داده شد که نرم‌افزار Scanora در رادیوگرافی‌های دیجیتال، بررسی سطح استخوان اطراف ایمپلنت را آسان کرده و همچنین در نرم‌افزار Scanora در رادیوگرافی‌های دیجیتال تفاوت بین مشاهده‌گرها با رادیوگرافی پری اپیکال داخل دهانی قابل مقایسه می‌باشد.

در مطالعه‌ای که توسط Hintze، انجام گردید، دقت تشخیص نرم‌افزارهای مختلف سیستم‌های دیجیتال در ارزیابی پوسیدگی بررسی شد و به این نتیجه رسید که هیچ تفاوت معنی‌داری در کیفیت تشخیص پوسیدگی توسط سیستم‌های

نمی‌باشد. انجام تحقیق مشابه به کمک ابزارهای نرم‌افزاری پیشرفته‌تر و جدیدتر در آینده پیشنهاد می‌گردد.

بنابراین استفاده از قابلیت حذف نویز در نرم‌افزار Scanora در تصاویر دیجیتال در تشخیص ضایعات پری اپیکال ریشه با توجه به نتایج مطالعه حاضر، در کیفیت و قدرت تشخیص مؤثر

## References

1. White SC, Pharoah MJ. Oral radiology: principles and interpretation. 5<sup>th</sup> ed. St Louis: Mosby; 2004. p. 224-5, 356-60.
2. Hintze H, Wenzel A, Andreasen FM, Swerin I. Digital subtraction radiography for assessment of simulated root resorption cavities. Performance of conventional and reverse contrast modes. *Endod Dent Traumatol* 1992; 8(4): 149-54.
3. Mehdizadeh M, Karami M, Zamani H. Comparative Study of Conventional and Digital Radiography in Diagnosis of Periapical Lesions in Dry Human Mandible. *J Dent Shiraz Univ Med Sci* 2008; 9(2): 163-9.
4. Van der Stelt PF. Modern radiographic methods in the diagnosis of periodontal disease. *Adv Dent Res* 1993; 7(2): 158-62.
5. Mosayyebi AR. Comparative study of diagnostic accuracy of periapical radiography between eyes and indirect digital radiography in determination of working length [Thesis]. Isfahan, Iran: School of Dentistry, Isfahan University of Medical Sciences; 2004.
6. Bushong SC. Radiologic science for technologists. 8<sup>th</sup> ed. Philadelphia, PA: Elsevier Mosby; 2004.
7. Goodarzi Pour D, Razmi H, Jabedar Maralani S, Zeighami S. New software: comparison between three software programs for root canal length measurement. *Dentomaxillofac Radiol* 2008; 37(4): 228-31.
8. Schmitd LB, Lima Tde C, Chinellato LE, Bramante CM, Garcia RB, de Moraes IG, et al. Comparison of radiographic measurements obtained with conventional and indirect digital imaging during endodontic treatment. *J Appl Oral Sci* 2008; 16(2): 167-70.
9. Mehdizadeh M, Dolatyar S. Study of Effect of Adaptive Histogram Equalization on Image Quality in Digital Preapical Image in Pre Apex Area. *Research Journal of Biological Sciences* 2009; 4(8): 922-4.
10. Mehdizadeh M, Zojaji Nejad Z, Torabinia N. Evaluation of digital radiography in the diagnosis of internal resorption of mandibular premolars with the help of software programs. *J Isfahan Dent Sch* 2011. [Special Issue].
11. Lofthag-Hansen S, Lindh C, Petersson A. Radiographic assessment of the marginal bone level after implant treatment: a comparison of periapical and Scanora detailed narrow beam radiography. *Dentomaxillofac Radiol* 2003; 32(2): 97-103.
12. Hintze H. Diagnostic accuracy of two software modalities for detection of caries lesions in digital radiographs from four dental systems. *Dentomaxillofac Radiol* 2006; 35(2): 78-82.
13. Poornima P, Subba Reddy VV. Comparison of digital radiography, decalcification, and histologic sectioning in the detection of accessory canals in furcation areas of human primary molars. *J Indian Soc Pedod Prev Dent* 2008; 26(2): 49-52.

## Effect of noise reduction on evaluation of apical root resorption in digital radiography: An in vitro study

Mojdeh Mehdizadeh, Nazi Bonyanian\*

### Abstract

**Introduction:** One of the benefits of digital radiographs is the ability to process the image with software programs and increase the accuracy of diagnosis with image processing options. The present study was aimed at evaluating the effect of noise reduction on assessment of apical root resorption in enhanced digital radiographs processed by SCANORA software.

**Materials and Methods:** In the present experimental study, 60 extracted lower premolars with sound roots were used. The teeth were fixed in a dry human mandible for radiographic evaluation. Digital radiographs were taken before and after artificial external root resorption on the mesial side of the apical third by a #1/4 round bur and transferred to SCANORA software. Then all the radiographs were examined by one radiologist twice, with and without the option of noise reduction, with a one-week interval between the readings. The radiographs were scored in two groups: 0 and 1, without and with root resorption, respectively. Resorptions were measured by Williams probe and considered as the gold standard. Data collected from the digital radiographs were processed and the gold standard values were analyzed by SPSS 11.5 using McNemar and Cochran tests ( $\alpha = 0.05$ ).

**Results:** There were significant differences in frequencies of detection of root resorption between the three groups (standard, processed with the noise reduction option and processed without the noise reduction option) ( $p$  value  $< 0.001$ ). There were no significant differences between the group processed with the noise reduction option and the group processed without the noise reduction option ( $p$  value = 0.774).

**Conclusion:** Based on the results of this study application of noise reduction option in SCANORA software has no effect on the diagnosis of periapical lesions.

**Key words:** Digital radiography, Image processing, Noise, Root resorption

**Received:** 6 Apr, 2013

**Accepted:** 1 Jun, 2013

**Address:** Dental Student, Dental Students Research Center, School of Dentistry, Isfahan University of Medical Sciences, Isfahan, Iran

**Email:** nazi.bonyanian@gmail.com

**Citation:** Mehdizadeh M, Bonyanian N. **Effect of noise reduction on evaluation of apical root resorption in digital radiography: An in vitro study.** J Isfahan Dent Sch 2013; 9(3): 226-31.