

بررسی مقایسه‌ای فاصله اپکس دندان‌های خلفی فک بالا تا کف سینوس ماگزیلاری در نماهای کراس سکشنال و پانورامیک CBCT

دکتر احسان حکمتیان^۱، دکتر مرزده مهدی زاده^۲، پدram ایرانمنش^۳، ندا مسیبی*

چکیده

مقدمه: نزدیکی اپکس دندان‌های خلفی به سینوس ماگزیا وضعیت نگران کننده در درمان‌های این ناحیه است. هدف از مطالعه‌ی حاضر مقایسه‌ی میانگین فاصله‌ی کف سینوس ماگزیلاری تا اپکس دندان‌های خلفی بالا در نماهای کراس سکشنال و پانورامیک CBCT (Cone-Beam Computed Tomography) بود.

مواد و روش‌ها: در این مطالعه توصیفی تحلیلی، ۲۰ نمونه اسکن CBCT به روش تصادفی انتخاب و مقاطع بازسازی شده کراس سکشنال با شروع از قدام، به صورت سریال بررسی گردید. اندازه‌گیری فاصله‌ی اپکس تا کف سینوس در محل تصویر هر ریشه انجام شد. همین فواصل در نمای پانورامیک نیز اندازه‌گیری شد. داده‌ها با نرم‌افزار SPSS نسخه ۱۱/۵ و با آزمون‌های آماری t تست و زوج بررسی شد ($\alpha = 0/05$).

یافته‌ها: میانگین فاصله‌ی ریشه‌ی دندان ۴ تا کف سینوس ماگزیلاری در نمای کراس سکشنال و پانورامیک به ترتیب $4/17 \pm 9/13$ و $4/22 \pm 9/51$ میلی‌متر بود ($p = 0/001$). این میانگین در دندان ۵ در نمای کراس سکشنال و پانورامیک به ترتیب $3/40 \pm 7/06$ و $3/40 \pm 7/51$ میلی‌متر ($p \text{ value} = 0/011$) بود. همچنین میانگین این فاصله مربوط به دندان ۶، $2/26 \pm 4/73$ و $2/25 \pm 4/91$ میلی‌متر به ترتیب در نماهای کراس سکشنال و پانورامیک بود ($p \text{ value} = 0/001$). میانگین فاصله‌ی ریشه‌های دندان ۷ در نمای کراس سکشنال $1/92 \pm 4/01$ میلی‌متر و در نمای پانورامیک $1/95 \pm 4/30$ میلی‌متر بود ($p \text{ value} = 0/001$).

نتیجه‌گیری: با توجه به محدودیت‌های این مطالعه، در مقایسه‌ی فاصله نوک ریشه‌های دندان‌های خلفی ماگزیا تا کف سینوس ماگزیا بین دو نمای کراس سکشنال و نمای پانورامیک CBCT، تفاوت وجود دارد، به طوری که نمای پانورامیک همواره فاصله‌ی اپکس دندان تا کف سینوس ماگزیلاری را بیش‌تر از نمای کراس سکشنال نشان می‌دهد.

کلید واژه‌ها: اپکس دندان، سینوس ماگزیلاری، پانورامیک، سی تی اسکن با اشعه مخروطی

* دانشجوی دندان پزشکی، کمیته پژوهش‌های دانشجویان، دانشکده دندان پزشکی، دانشگاه علوم پزشکی اصفهان، اصفهان، ایران (مؤلف مسؤول) mosayebineda@yahoo.com

۱: استادیار، مرکز تحقیقات دندان پزشکی تربیتی نژاد، گروه رادیولوژی دهان، فک و صورت، دانشکده دندان پزشکی، دانشگاه علوم پزشکی اصفهان، اصفهان، ایران

۲: دانشیار، مرکز تحقیقات ایمپلنت دندان، گروه رادیولوژی دهان، فک و صورت، دانشکده دندان پزشکی، دانشگاه علوم پزشکی اصفهان، اصفهان، ایران

۳: دانشجوی دندان پزشکی، کمیته پژوهش‌های دانشجویان، دانشکده دندان پزشکی، دانشگاه علوم پزشکی اصفهان، اصفهان، ایران

این مقاله حاصل پایان‌نامه عمومی در دانشگاه علوم پزشکی اصفهان به شماره ۳۹۲۳۱۱ می‌باشد.

این مقاله در تاریخ ۹۲/۵/۹ به دفتر مجله رسیده، در تاریخ ۹۲/۱۰/۸ اصلاح شده و در تاریخ ۹۲/۱۱/۱۵ تأیید گردیده است.

مجله دانشکده دندان پزشکی اصفهان

۱۳۹۳، ۱۰: (۲) ۱۴۵ تا ۱۵۳

مقدمه

بیش‌ترین مورد استفاده‌ی تصاویر پانورامیک در کلینیک در مسایل تشخیصی می‌باشد که نیاز به پوشش وسیع فک‌ها دارند [۱، ۲]. موارد شایع شامل ارزیابی تروما، محل مولرهای سوم، بیماری دندان‌ها یا استخوانی پیشرفته، تکامل دندان‌ها، دندان‌ها یا ریشه‌های باقیمانده، درد (Temporomandibular joint) TMJ و آنومالی‌های تکاملی می‌باشد. موارد مذکور به رزولوشن بالا و جزئیات واضح تصاویر داخل دهانی نیاز ندارند [۳]. تصویربرداری پانورامیک اغلب به‌عنوان تصویر ارزیابی اولیه مورد استفاده قرار می‌گیرد و می‌تواند بینش لازم را فراهم نموده یا در تعیین نیاز به سایر پرتونگاری‌ها کمک کند. همچنین تصاویر پانورامیک برای بیمارانی که تحمل روش‌های داخل دهانی را ندارند، سودمند است [۴، ۵]. معمولاً بعد از مشاهده پانورامیک و تشخیص اولیه، تکنیک‌های تصویربرداری مکمل تجویز می‌شود [۶]. با این حال در بسیاری موارد رادیوگرافی پانورامیک به‌تنهایی برای تشخیص یا طرح درمان مورد استفاده قرار می‌گیرد. لذا صحت مطالب مشهود در پانورامیک اهمیت به‌سزایی در موفقیت درمان دارد.

در مطالعه‌ای که Terakado و همکاران [۷] در سال ۲۰۰۸ بر روی ۱۵۷ نفر انجام دادند، مقایسه‌ای بین ارزیابی تشخیصی CBCT (Cone-Beam Computed Tomography) و پانورامیک انجام شد. آن‌ها در این مطالعه ارتباط توپوگرافی کف سینوس ماگزایلا با دندان‌های خلفی و وضعیت پاتولوژیک و پرودنتیت‌های اپیکالی را با هر دو تکنیک ارزیابی کردند و به این نتیجه رسیدند که حدود ۳۹ ضایعه‌ی پرودنتیت اپیکالی و تغییرات حاصل از آن در CBCT شناسایی شد در حالیکه تنها ۶ مورد از آن در پانورامیک شناسایی گشت. طبق این مطالعه CBCT در ارزیابی‌های تشخیصی سه بعدی سینوس ماگزایلا و ارتباط بین سینوس ماگزایلا و دندان‌های خلفی بهتر از پانورامیک عمل می‌کند.

در مطالعه‌ای دیگر که توسط Kay و Kiliey [۸] در سال ۱۹۷۵ بر روی ۹۲ فرد انجام شد، فاصله‌ی کف سینوس ماگزایلا تا نوک ریشه‌های دندان‌های خلفی فک بالا در CBCT اندازه‌گیری شد. طبق این مطالعه بیش‌ترین فاصله مربوط به ناحیه پره مولر اول و کم‌ترین فاصله مربوط به ریشه دیستوباکال مولر دوم می‌باشد و تفاوت قابل ملاحظه‌ای بین

سینوس چپ و راست نیز وجود نداشت. همچنین تفاوت چشم‌گیری بین دو جنس مرد و زن وجود نداشت. تحقیقی نیز توسط پوراابراهیم و همکاران [۹] جهت بررسی فاصله‌ی اپکس دندان‌های خلفی تا کف سینوس ماگزایلا روی افراد ایرانی به‌روش اتوپسی در پزشکی قانونی اصفهان انجام شد. نتیجه‌ی حاصل این بود که ریشه مزوباکال مولر دوم فک بالا نزدیک‌ترین ریشه به کف سینوس ماگزایلا و ریشه باکالی پره مولر اول فک بالا دورترین ریشه به کف سینوس ماگزایلا می‌باشد.

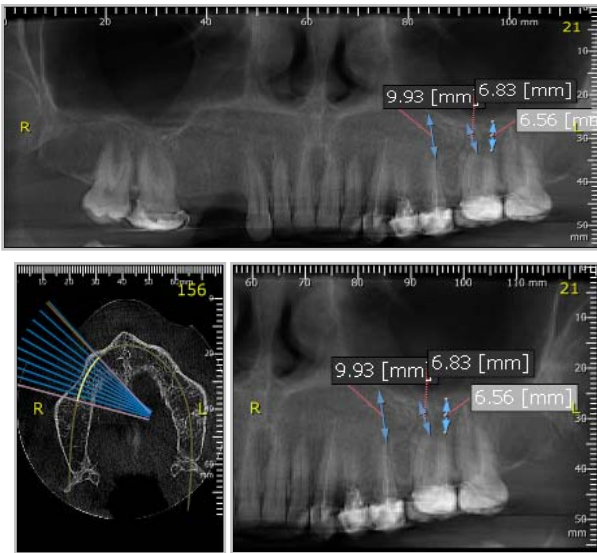
در مطالعه‌ای که توسط Moss و همکاران [۱۰] در سال ۱۹۹۶ انجام شد دقت سه رادیوگرافی در تشخیص پرودنتیت اپیکالی بررسی شد. آن‌ها دقت سه رادیوگرافی CBCT، پانورامیک و پری اپیکال را در ۸۸۸ تصویر رادیوگرافی در بیمارانی که عفونت اندودنتیک داشتند، با یکدیگر مقایسه کردند و به این نتیجه رسیدند که CBCT از میان این سه رادیوگرافی بیش‌ترین قدرت تشخیصی و دقت را داشته است.

در مطالعه‌ی احمدی و مهدی‌زاده [۱۱] نیز ناهای کراس سکشنال، سه بعدی و پانورامیک در بررسی ارتباط کانال دندان‌ها و دندان مولر سوم مورد مقایسه قرار گرفتند. آن‌ها نیز به این نتیجه رسیدند که نمای پانورامیک دقت پایین‌تری نسبت به نمای کراس سکشنال دستگاه CBCT دارد.

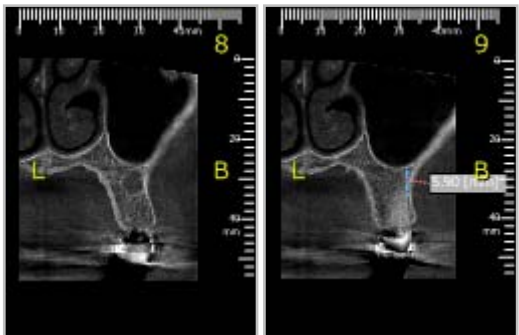
در مطالعه‌ی Chein و همکاران [۱۲] در سال ۲۰۰۹، مقایسه رادیوگرافی پانورامیک دیجیتال و CBCT در مورد نوماتیزیشن استخوان تمپورال انجام گرفت. در این مطالعه ۲۰۰ تصویر پانورامیک و CBCT توسط سه متخصص، با توجه به حضور یا عدم حضور نوماتیزیشن استخوان تمپورال، مورد ارزیابی قرار گرفت و نتایج این مطالعه نشان داد که رادیوگرافی پانورامیک در مقایسه با CBCT انتخاب دقیقی نمی‌باشد.

در مطالعه‌ای که توسط Terakado و همکاران [۱۳] در سال ۲۰۰۰، در رابطه با مقایسه قدرت تشخیص رادیوگرافی پانورامیک و CBCT در پیش‌بینی رابطه‌ی دندان مولر سوم مندیبل با کانال دندان‌ها تحتانی انجام گرفت، ۱۳۲ تصویر پانورامیک و CBCT از مولرهای سوم نهفته مندیبل مورد مطالعه قرار گرفت و نتیجه‌ی حاصل به این صورت بود که رادیوگرافی پانورامیک در مقایسه با CBCT دقت و وضوح کم‌تری داشته و احتمال آسیب به عصب بیش‌تر می‌باشد.

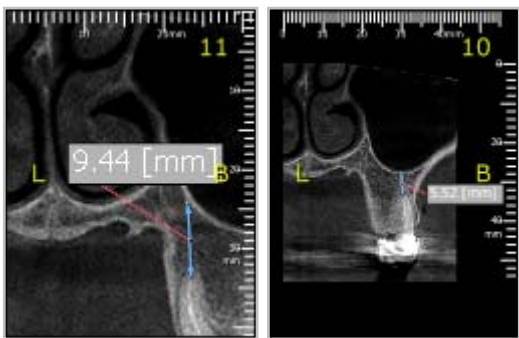
در محل تصویر هر ریشه یک اندازه‌گیری از طریق خط‌کش دیجیتالی موجود در نرم‌افزار فوق انجام شد. کوچک‌ترین فاصله‌ی مستقیم کف سینوس ماگزویلا تا نوک اپکس اندازه‌گیری و ثبت گردید. تمامی اندازه‌گیری‌ها توسط متخصص رادیولوژی انجام شد (شکل ۱).



الف



ب



ب

شکل ۱. در محل تصاویر الف) پانورامیک و ب) کراس سکشنال کوچک‌ترین فاصله مستقیم اپکس ریشه هر دندان تا کف سینوس ماگزویلا از طریق خط‌کش دیجیتالی موجود در نرم‌افزار اندازه‌گیری و ثبت گردید.

با دسترسی به اطلاعات بایگانی شده دستگاه CBCT و مقایسه‌ی تصاویر کراس سکشنال آن با نماهای پانورامیک موجود در دستگاه می‌توان میزان کارایی تصاویر پانورامیک را در بررسی آناتومی ناحیه و فاصله‌ی اپکس دندان‌های فک بالا با کف سینوس ماگزویلاری سنجید. ارایه یک تکنیک رایج در این ناحیه راه‌گشای بسیاری از مشکلات تشخیصی و درمانی در این ناحیه بوده و عوارض پیش آمده در درمان‌های این محل را کاهش می‌دهد [۱۴].

هدف از مطالعه‌ی حاضر مقایسه‌ی میانگین اندازه‌گیری‌های خطی در نمای پانورامیک دستگاه CBCT و ارزیابی فاصله‌ی کف سینوس ماگزویلاری تا اپکس دندان‌های خلفی بالا با نمای کراس سکشنال دستگاه CBCT بود.

مواد و روش‌ها

مطالعه‌ی حاضر یک طرح بنیادی کاربردی، از نوع توصیفی-تحلیلی و بدون جهت بود. به روش تصادفی نمونه‌ها انتخاب شدند. ۲۰ نمونه CT اسکن CBC ramex3D (Soredex, Helsinki, Finland) از بایگانی یک مرکز تصویربرداری تخصصی دندان‌ی در شهر اصفهان جمع‌آوری شد.

تصاویری بدون آرتیفکت تصویربرداری، تصاویر بیماران با بلوغ سنی و رشد کامل (بالای ۲۵ سال) و نمونه‌هایی با مجاورت تمامی دندان‌های خلفی با سینوس ماگزویلاری، وارد مطالعه شدند. نمونه‌های دارای هرگونه پاتولوژی و بدشکلی، جراحی قبلی در سینوس (نظیر جراحی sinus lift)، جراحی اپکس دندان، تحلیل خارجی ریشه، ضایعات پری اپیکال و یا کشیده شدن یک یا چند دندان از مطالعه خارج شدند.

روش اندازه‌گیری بر روی تصاویر CBCT

تصاویر در نرم‌افزار Ondemand ۲۰۱۳ (Soredex, Helsinki, Finland) وارد شده بود. به‌منظور بررسی تصاویر کراس سکشنال، مقاطع بازسازی شده کراس سکشنال به صورت سریال، با شروع از قدام بررسی گردید. ضخامت تصاویر (cross sectional (sagittal)، ۲ میلی‌متر بود. برای بررسی تصاویر پانورامیک، پس از ترسیم قوس فک، تصاویر Reformatted panorama با ضخامت ۵ میلی‌متر تهیه شد. در مواردی که ریشه پالاتال مشخص نبود، خواننده مختار بود که ضخامت لایه (slice) تصویر را تغییر دهد.

به کمک ابزار اندازه‌گیری دیجیتال نرم‌افزار فوق، فاصله‌ها تا صدم میلی‌متر اندازه‌گیری شد. مقادیر مربوطه در فرم ثبت اطلاعات جمع‌آوری شد و پس از انتقال به نرم‌افزار آماری (SPSS نسخه ۱۱/۵, SPSS Inc., version 11.5, Chicago, IL) و با استفاده از آزمون‌های آماری t تست و زوج آنالیز گردید ($\alpha = 0.05$).

یافته‌ها

در مطالعه‌ی حاضر ۲۰ بیمار توسط نماهای کراس سکشنال و نمای پانورامیک دستگاه CBCT بررسی شد. پس از مقایسه مقادیر مربوط به سمت چپ بیمار با سمت راست بیمار توسط آزمون آماری t تست، از آن‌جاکه تفاوت معنی‌داری به لحاظ آماری مشاهده نشد (در همه موارد $p \text{ value} = 0.2$) مقادیر مربوط به سمت راست و چپ با هم ادغام گردید. میانگین فاصله‌ی اپکس ریشه‌های دندان‌های خلفی فک بالا تا کف سینوس ماگزایلا به تفکیک ریشه‌های هر دندان

به‌دست آمد. حداکثر میانگین فاصله نوک ریشه‌های دندان‌های خلفی فک بالا تا کف سینوس ماگزایلا در هر دو نما مربوط به ریشه پالاتال دندان پره مولر اول بالا با میزان $9/32 \pm 4/33$ میلی‌متر در نمای کراس سکشنال و با میزان $9/57 \pm 4/44$ میلی‌متر در نمای پانورامیک بود. همچنین حداقل این میانگین در هر دو نما مربوط به ریشه پالاتال دندان مولر دوم بالا با میزان $1/89 \pm 3/72$ میلی‌متر در نمای کراس سکشنال و با میزان $1/78 \pm 3/85$ میلی‌متر در نمای پانورامیک بود. تفاوت میانگین فاصله‌ی نوک ریشه‌های دندان‌ها تا کف سینوس ماگزایلا در دو نما کراس سکشنال و سودو پانورامیک تنها در مورد ریشه پالاتال دندان مولر دوم بالا معنی‌دار نبود ($p \text{ value} = 0.2$ ، pair t-test) و در مورد ریشه‌های دیگر دندان مولر دوم بالا و ریشه‌های دندان‌های دیگر، تفاوت میانگین فاصله در دو نما معنی‌دار بود (جدول ۱).

جدول ۱. مقایسه‌ی میانگین فاصله‌ی نوک ریشه‌های دندان‌های خلفی فک بالا تا کف سینوس ماگزایلا (بر حسب میلی‌متر) در مقاطع کراس

سکشنال و نمای پانورامیک دستگاه CBCT

شماره ریشه و دندان	میانگین فاصله (انحراف معیار) در نمای کراس سکشنال	میانگین فاصله (انحراف معیار) در نمای پانورامیک	p value در دو نما
ریشه باکال دندان ۴ بالا	۹/۰۱ (۴/۱۱)	۹/۴۷ (۴/۱۰)	۰/۰۳*
ریشه پالاتال دندان ۴ بالا	۹/۳۲ (۴/۳۳)	۹/۵۷ (۴/۴۴)	۰/۰۱۷*
ریشه دندان ۵ بالا	۷/۰۶ (۳/۴۰)	۷/۵۱ (۳/۴۰)	۰/۰۱۱*
ریشه مزو باکال دندان ۶ بالا	۴/۷۰ (۲/۳۳)	۴/۸۸ (۲/۲۷)	۰/۰۰۹*
ریشه دیستوباکال دندان ۶ بالا	۴/۸۴ (۲/۳۰)	۵/۰۰ (۲/۳۴)	۰/۰۴۰*
ریشه پالاتال دندان ۶ بالا	۴/۶۷ (۲/۲۲)	۴/۸۵ (۲/۲۱)	۰/۰۰۶*
ریشه مزو باکال دندان ۷ بالا	۳/۹۲ (۱/۹۳)	۴/۳۱ (۱/۹۸)	۰/۰۰۱*
ریشه دیستوباکال دندان ۷ بالا	۴/۲۱ (۱/۹۸)	۴/۶۸ (۲/۰۸)	۰/۰۱۷*
ریشه پالاتال دندان ۷ بالا	۳/۷۲ (۱/۸۹)	۳/۸۵ (۱/۷۸)	۰/۲

* اختلاف معنی‌دار آماری با استفاده از آزمون آماری t زوج

برای سهولت بررسی اطلاعات فوق مقادیر مربوط به ریشه‌های مختلف هر دندان با یکدیگر ادغام گردید و نتایج حاصله به صورت میانگین مجموع فاصله نوک ریشه‌های دندان‌های خلفی فک بالا تا کف سینوس ماگزایلا برای هر دندان به دست آمد (جدول ۲). حداکثر میانگین مجموع فاصله نوک ریشه‌های دندان‌های خلفی فک بالا تا کف سینوس ماگزایلا در هر دو نما مربوط به دندان پره مولر اول فک بالا با میزان $4/17 \pm 9/13$ میلی‌متر در نمای کراس سکشنال و با میزان $4/22 \pm 9/51$ میلی‌متر در نمای پانورامیک بود. هم‌چنین

حداقل این میانگین در هر دو نما مربوط به دندان مولر دوم بالا با میزان $1/92 \pm 4/01$ میلی‌متر در نمای کراس سکشنال و با میزان $1/92 \pm 4/30$ میلی‌متر در نمای پانورامیک بود (جدول ۲). در تمامی دندان‌ها، میانگین مجموع فاصله نوک ریشه‌ها تا کف سینوس ماگزایلا در دو نمای کراس سکشنال و پانورامیک اختلاف معنی‌داری وجود داشت و نمای پانورامیک همواره فاصله اپکس دندان تا کف سینوس ماگزایلا را بیش‌تر از نمای کراس سکشنال نشان داد (جدول ۲).

جدول ۲. میانگین مجموع فاصله نوک ریشه دندان‌های خلفی فک بالا تا کف سینوس ماگزایلا (برحسب میلی‌متر) در مقاطع کراس

سکشنال و نمای پانورامیک دستگاه CBCT

شماره دندان	میانگین فاصله (انحراف معیار) در نمای کراس سکشنال	میانگین فاصله (انحراف معیار) در نمای پانورامیک	p value در دو نما
دندان ۴ بالا	۱۳/۹ (۴/۱۷)	۹/۵۱ (۴/۲۲)	۰/۰۰۱*
دندان ۵ بالا	۷/۰۶ (۳/۴۰)	۷/۵۱ (۳/۴۰)	۰/۰۱۱*
دندان ۶ بالا	۴/۷۳ (۲/۲۶)	۴/۹۱ (۲/۲۵)	۰/۰۰۱*
دندان ۷ بالا	۴/۰۱ (۱/۹۲)	۴/۳۰ (۱/۹۵)	۰/۰۰۱*

* اختلاف معنی‌دار آماری با استفاده از تست آماری t زوج

بحث

تصاویر رادیوگرافی رایج معمولاً اطلاعات دقیقی از وضعیت ماگزایلا در اختیار کلینیسین قرار نمی‌دهند. نزدیک بودن اپکس دندان‌های خلفی به سینوس ماگزایلا عمدتاً یک وضعیت نگران‌کننده برای درمان‌هایی است که در این ناحیه انجام می‌گیرد. رد شدن وسایل درمان ریشه از اپکس دندان‌ها، جراحی‌های اپکس دندان‌ها، کشیدن ریشه‌های باقیمانده در محل و جراحی‌های سینوس ماگزایلا در حضور دندان‌های سالم و یا کاشت ایمپلنت اهمیت آگاهی از آناتومی این ناحیه را روشن می‌سازد [۱۵]. عوارضی هم‌چون راه‌یابی حفره‌ی سینوس به حفره‌ی دهان، بروز سینوزیت و فیستول‌های دهان به سینوس در این درمان‌ها نگران‌کننده است. تصاویر کرونال یا کراس سکشنال در توموگرافی کامپیوتری (CT یا CBCT) تکنیک انتخابی در بررسی سینوس‌های ماگزایلا می‌باشد که به

دلیل پرتوی زیاد و هزینه‌ی بالا در تمامی بیماران و در درمان‌های مختلف قابل تجویز نیست [۱۶]. با دسترسی به اطلاعات بایگانی شده دستگاه CBCT و مقایسه‌ی تصاویر کراس سکشنال آن با نماهای پانورامیک موجود در دستگاه می‌توان میزان کارایی تصاویر پانورامیک را در بررسی آناتومی ناحیه و فاصله‌ی اپکس دندان‌های فک بالا با کف سینوس ماگزایلا سنجید و با ارایه یک تکنیک رایج در این ناحیه راه‌گشای بسیاری از مشکلات تشخیصی و درمانی در این ناحیه بوده و عوارض پیش آمده در درمان‌های این محل را کاهش داد [۱۴].

برای مقایسه دو نمای کراس سکشنال و پانورامیک اطلاعات مربوط به تمامی دندان‌ها با یکدیگر ادغام شده و تحت یک مقایسه کلی قرار گرفت. در نهایت این نتیجه حاصل شد که در مقایسه نوک ریشه‌های دندان‌های خلفی ماگزایلا تا

می‌باشد و تفاوت قابل ملاحظه‌ای بین سینوس چپ و راست نیز وجود ندارد. هم‌چنین تفاوت چشم‌گیری بین دو جنس مرد و زن نمی‌باشد که با نتایج پژوهش فعلی مطابقت دارد. هر چند در مطالعه‌ی حاضر تفاوت دو جنس بین نمونه‌ها به لحاظ تعداد کم نمونه‌ها در یکی از دو گروه قابل بررسی نبود.

تحقیقی نیز توسط پوراابراهیم و همکاران [۹] جهت بررسی فاصله‌ی نوک ریشه‌های دندان‌های خلفی تا کف سینوس ماگزایلا بر روی افراد ایرانی به روش اتوپسی در پزشکی قانونی اصفهان انجام شد. نتایج نشان داد که ریشه مزایوآکال مولر دوم فک بالا نزدیک‌ترین ریشه به کف سینوس ماگزایلا و ریشه باکالی پره مولر اول فک بالا دورترین ریشه به کف سینوس ماگزایلا می‌باشد که در تحقیق حاضر با استفاده از اندازه‌گیری‌ها در نمای کراس سکشنال نیز همین نتایج به دست آمد. نمای سودوپانورامیک نیز به لحاظ ترتیب فاصله‌ها تا کف سینوس با نمای کراس سکشنال تفاوتی نشان نداد.

در مطالعه‌ای که توسط Moss و همکاران [۱۰] در سال ۱۹۹۶ انجام شد به بررسی دقت سه رادیوگرافی در تشخیص پریدونتیت اپیکالی پرداختند. آن‌ها دقت سه رادیوگرافی CBCT، پانورامیک و پری اپیکال را در ۸۸۸ تصویر رادیوگرافی در بیمارانی که عفونت اندودنتیک داشتند با یکدیگر مقایسه کردند و در نهایت به این نتیجه رسیدند که CBCT از میان این سه رادیوگرافی بیش‌ترین قدرت تشخیصی و دقت را داشته است که با مطالعه‌ی حاضر تطابق داشت.

در مطالعه‌ی احمدی و مهدی‌زاده [۱۱] نیز نمای کراس سکشنال، سه بعدی و پانورامیک در بررسی ارتباط کانال دندان‌ها و دندان مولر سوم مورد مقایسه قرار گرفتند. آن‌ها نیز به این نتیجه رسیدند که نمای پانورامیک دقت پایین‌تری نسبت به نمای کراس سکشنال دستگاه CBCT دارد که مطابق با نتیجه مطالعه‌ی حاضر می‌باشد.

در مطالعه‌ای که توسط Chein و همکاران [۱۲] در سال ۲۰۱۳، درباره مقایسه رادیوگرافی پانورامیک دیجیتال و CBCT در مورد نوماتیزیشن استخوان تمپورال انجام شد، نتایج نشان داد که رادیوگرافی پانورامیک در مقایسه با CBCT

کف سینوس ماگزایلا بین دو نمای کراس سکشنال و نمای پانورامیک، تفاوت معنی‌داری وجود دارد و نمای پانورامیک این فاصله را بیش‌تر نشان می‌دهد، هر چند این اختلاف در حد ۰/۵ میلی‌متر است و به لحاظ بالینی قابل اغماض می‌باشد. از سوی دیگر نماهای سودو پانورامیک در دستگاه CBCT بدون سوپرایمپوزیشن بوده و دقت تشخیصی بالاتری نسبت به تصاویر پانورامیک معمولی دارند. لذا انتظار می‌رود که به لحاظ بزرگ‌نمایی و دیستورشن و سوپر ایمپوزیشن ساختمان‌های آناتومیک در تصاویر پانورامیک اندازه‌گیری‌ها دارای خطای بیش‌تری بوده و احتمال بروز مشکلات ایاتروژنیک در کارهای درمانی بیش‌تر باشد. نماهای کراس سکشنال در CBCT معمولاً تکنیک انتخابی و دقیق در بررسی ارتباط دندان با سینوس بوده و در بسیاری از مطالعات به‌عنوان gold standard مورد استفاده قرار می‌گیرد [۱۹-۱۷].

با توجه به این که طبق مطالعات قبلی [۱۳-۷] ثابت شده که نمای کراس سکشنال CBCT بهترین رادیوگرافی به لحاظ دقت و قدرت تشخیصی خصوصاً در موارد اندازه‌گیری فاصله‌ها است نباید تصاویر پانورامیک را به‌عنوان جایگزین کاملی برای CBCT در نظر گرفت. در مطالعه‌ی حاضر نیز نماهای سودوپانورامیک که برگرفته از دستگاه CBCT است به لحاظ آماری متفاوت از نماهای کراس سکشنال بودند.

در مطالعه‌ای که Terakado و همکاران [۷] در سال ۲۰۰۸ انجام دادند، مقایسه‌ای بین ارزیابی تشخیصی CBCT و پانورامیک انجام شد. آن‌ها ارتباط توپوگرافی کف سینوس ماگزایلا با دندان‌های خلفی و وضعیت پاتولوژیک و پریدونتیت‌های اپیکالی را با هر دو تکنیک ارزیابی کردند و به این نتیجه رسیدند که CBCT در ارزیابی‌های تشخیصی ۳ بعدی سینوس ماگزایلا و ارتباط بین سینوس ماگزایلا و دندان‌های خلفی بهتر از پانورامیک عمل می‌کند که با نتیجه مطالعه‌ی حاضر تطابق دارد.

در مطالعه‌ای دیگر که توسط Kay و Killey [۸] در سال ۲۰۱۰ انجام شد، فاصله‌ی کف سینوس ماگزایلا تا نوک ریشه‌های دندان‌های خلفی فک بالا در CBCT اندازه‌گیری شد. طبق این مطالعه بیش‌ترین فاصله مربوط به ناحیه پره مولر اول و کم‌ترین فاصله مربوط به ریشه دیستوآکال مولر دوم

به‌جای تصاویر پانورامیک استفاده شد، زیرا که این نما در بایگانی تصاویر دستگاه CBCT موجود بود و در نتیجه نیاز به پرتوتابی مجدد بیمار نبود. بنابراین پیشنهاد می‌شود تحقیق مشابهی با حجم نمونه بیش‌تر و هم‌چنین مطالعه‌ای بر روی بیمارانی که هر دو تصاویر رادیوگرافی CBCT و پانورامیک معمولی را دارند، انجام گردد.

نتیجه‌گیری

نتایج مطالعه‌ی حاضر نشان داد که در مقایسه‌ی نوک ریشه‌های دندان‌های خلفی ماگزایلا تا کف سینوس ماگزایلا بین دو نمای کراس سکشنال و نمای پانورامیک CBCT، تفاوت وجود دارد و نمای پانورامیک همواره فاصله‌ی اپکس دندان تا کف سینوس ماگزایلا را بیش‌تر از نمای کراس سکشنال نشان می‌دهد.

انتخاب دقیقی نمی‌باشد. که در مطالعه حاضر نیز چنین نتیجه‌ای حاصل شد.

در مطالعه‌ای که توسط Terakado و همکاران [۱۳] در سال ۲۰۱۳، در رابطه با مقایسه‌ی قدرت تشخیص رادیوگرافی پانورامیک و CBCT در پیش‌بینی رابطه دندان مولر سوم مندیبل با کانال دندانی تحتانی انجام گرفت، نتیجه حاصل نیز به این صورت بود که رادیوگرافی پانورامیک در مقایسه با CBCT دقت و وضوح کم‌تری داشته و احتمال آسیب به عصب بیش‌تر می‌باشد. که در مطالعه‌ی حاضر نیز نتیجه مشابه به‌دست آمد.

از محدودیت‌های مطالعه‌ی حاضر دسترسی تنها به یک منابع آرشیوی تصاویر دستگاه CBCT در شهر اصفهان و متعاقب آن کاهش حجم نمونه بود. هم‌چنین در مطالعه‌ی حاضر به دلیل اصول اخلاقی از نمای پانورامیک CBCT

References

1. Doland PJ, Gluckman JL, Rice DH. The Sinuses. New York: Raven Press; 1995.
2. Kruger GO. Textbook of oral and maxillofacial surgery. 6th ed. St Louis: Mosby; 1984. p.281-296.
3. Broadbent BH. A new x-ray technique and its application to orthodontia. Angle Orthod 1981; 51(2): 93-114.
4. Baumrind S, Frantz RC. The reliability of head film measurements. 1. Landmark identification. Am J Orthod 1971; 60(2): 111-27.
5. Hennessy RJ, Moss JP. Facial growth: separating shape from size. Eur J Orthod 2001; 23(3): 275-85.
6. Kobayashi K, Shimoda S, Nakagawa Y, Yamamoto A. Accuracy in measurement of distance using limited cone-beam computerized tomography. Int J Oral Maxillofac Implants 2004; 19(2): 228-31.
7. Terakado M, Hashimoto K, Arai Y, Honda M, Sekiwa T, Sato H. Diagnostic imaging with newly developed ortho cubic super-high resolution computed tomography (Ortho-CT). Oral Surg Oral Med Oral Pathol Oral Radiol Endod 2008; 89(4): 509-518.
8. Killey HC, Kay LW. The maxillary sinus and its dental implications. Bristol: John Wright; 1975.
9. Poorebrahim N, Sabetian SH, Dehkhodaei S. Evaluation of the mean distance between the apex of the posterior maxillary and canine teeth to the floor of the maxillary sinus in an Iranian population [GDD Thesis]. Isfahan, Iran: School of Dentistry. Isfahan University of Medical Sciences; 1996.
10. Moss JP, Goodwin PM, Linney AD. The use of three dimensional techniques in the monitoring of the growth of facial anomalies. Padova: Opus Honorarium, Benito Miotti, Edizioni Libreria Progetto. 1996: 205-14.
11. Ahmadi N, Mehdizadeh M. Comparison of the relationship between mandibular third molar and mandibular canal by different algorithms of cone-beam computed tomography [GDD Thesis]. Isfahan, Iran: School of Dentistry. Isfahan University of Medical Sciences; 2013.
12. Chien PC, Parks ET, Eraso F, Hartsfield JK, Roberts WE, Ofner S. Comparison of reliability in anatomical landmark identification using two-dimensional digital cephalometrics and three-dimensional cone beam computed tomography in vivo. Dentomaxillofac Radiol 2009; 38(5): 262-73.
13. Terakado M, Hashimoto K, Arai Y, Honda M, Sekiwa T, Sato H. Diagnostic imaging with newly developed ortho cubic super-high resolution computed tomography (Ortho-CT). Oral surg Oral Med Oral Pathol Oral Radiol Ended 2000; 89(4): 509-18.
14. Leonardi RM, Giordano D, Maiorana F, Greco M. Accuracy of cephalometric landmarks on monitor-displayed radiographs with and without image emboss enhancement. Eur J Orthod 2010; 32(3): 242-7.
15. McCance AM, Moss JP, Fright WR, James DR, Linney AD. A three-dimensional analysis of bone and soft tissue to bone ratio of movements in 17 Skeletal II patients following orthognathic surgery. Eur J Orthod 1993; 15(2): 97-106.

16. Hassan B, van der Stelt P, Sanderink G. Accuracy of three-dimensional measurements obtained from cone beam computed tomography surface-rendered images for cephalometric analysis: influence of patient scanning position. *Eur J Orthod* 2009; 31(2): 129-34.
17. Dula K, Mini R, van der Stel PF, Buser D. The radiographic assessment of implant patients: decision-making criteria. *Int J Oral Maxillofac Implants* 2001; 16(1): 80-9.
18. Craig S, Prikka V, Douglas A, Langlais R. Cross-sectional tomography. *Oral Surg Oral Med Oral Pathol* 1990; 70: 791-7.
19. Hashimoto K, Kawashima S, Kameoka S, Akiyama Y, Honjaya T, Ejima K, et al. Comparison of image validity between cone beam computed tomography for dental use and multidetector row helical computed tomography. *Dentomaxillofac Radiol* 2007; 36(8): 465-71.

Comparative evaluation of the distance between the apices of posterior maxillary teeth and the maxillary sinus floor in cross-sectional and panoramic views in CBCT

Ehasan Hekmatian, Mojdeh Mehdizadeh, Pedram Iranmanesh, Neda Mosayebi*

Abstract

Introduction: Proximity of the apices of posterior teeth to maxillary sinus is a concern in any treatment procedure in this area. The aim of present study was to compare the distance of the apices of posterior maxillary teeth to the maxillary sinus floor in cross-sectional and panoramic views in cone-beam computed tomography (CBCT).

Materials and methods: In this descriptive-analytical study, 20 CBCT scan samples were selected randomly. The reconstructed cross-sections were evaluated serially, beginning from the anterior segment. The distances from the root apices to the inferior border of the sinus were measured. This distance was also measured on panoramic views. Data were analyzed by SPSS 11.5 using *t*-test and pair *t*-test ($\alpha = 0.05$).

Results: The mean distances between the apices of upper first premolars and the maxillary sinus floor on cross-sectional and panoramic views were 9.13 ± 4.17 and 9.51 ± 4.22 mm, respectively (p value = 0.001). These means for upper second premolars on cross-sectional and panoramic views were 7.06 ± 3.40 and 7.51 ± 3.40 mm, respectively (p value = 0.011). These means for upper first molars in cross-sectional and panoramic views were 4.73 ± 2.26 and 4.91 ± 2.25 mm, respectively (p value = 0.011). Finally, for upper second molars, the mean distances were 4.01 ± 1.92 and 4.30 ± 1.95 mm in cross-sectional and panoramic views, respectively (p value = 0.011).

Conclusion: Under the limitations of the present study, the distances from the upper tooth apices to the maxillary sinus floor were different on two cross-sectional and panoramic views of CBCT technique and the distance on panoramic view was significantly greater than that on cross-sectional view.

Key words: Cone-beam computed tomography, Maxillary sinus, Panoramic radiography, Tooth apex

Received: 31 Jul, 2013 **Accepted:** 4 Feb, 2014

Address: Dental Student, Dental Students Research Center, School of Dentistry, Isfahan University of Medical Sciences, Isfahan, Iran

Email: mosayebineda@yahoo.com

Citation: Hekmatian E, Mehdizadeh M, Iranmanesh P, Mosayebi N. **Comparative evaluation of the distance between the apices of posterior maxillary teeth and the maxillary sinus floor in cross-sectional and panoramic views in CBCT.** J Isfahan Dent Sch 2014; 10(2): 145-153.